UNTERSUCHUNGEN

über

die Entstehung, die anatomische Beschaffenheit und die physiologische Bedeutung des Netzes und der netzartigen Anhänge

---

Gekrönte Preisschrift

von

DR. FRITZ MANN

MÜNCHEN

K. Hof- und Universitätsbuchdruckerei Dr. C. Wolf & Sohn

1913

UNTERSUCHUNGEN

über

die Entstehung, die anatomische Beschaffenheit und die physiologische Bedeutung des Netzes und der netzartigen Anhänge

---

Gekrönte Preisschrift

von

DR. FRITZ MANN

ACAD.
LUGD.BAT.
BIBL.

MÜNCHEN

K. Hof- und Universitätsbuchdruckerei Dr. C. Wolf & Sohn

Vorbemerkungen.

Wenn man in den anatomischen Schriften über die Beschreibung der Netze Umschau hält, so findet man eine ziemlich gleichlautende Darstellung derselben.

Die jüngeren Schriftsteller weichen sehr wenig von den älteren ab. Lange Zeit hindurch erhielten sich die älteren Anschauungen, bis im Jahre 1830 Meckel und besonders Joh. Müller seine Studienergebnisse über den Ursprung der Netze an Embryonen mitteilte.

Von dieser Zeit an wurden die Angaben Joh. Müllers als die einzig grundlegenden bei der Beschreibung der Fixation der Bauchorgane und der Netze angesehen; denn die ältere Darstellung der letzteren basierte fast nur auf den Ergebnissen der Untersuchungen am erwachsenen Menschen und an den Tieren.

War auch durch Joh. Müller grössere Klarheit über die Beschaffenheit und die Entstehungsart der Netze gekommen, so konnte doch erst durch eingehende entwicklungsgeschichtliche Studien eine befriedigende Einsicht gewonnen werden. Die Tatsachen, welche in den entwicklungsgeschichtlichen Schriften niedergelegt sind, zeigen, dass die Studien über die Art und Weise der Bildung des Coeloms und seine Beziehungen zu den Bauchorganen zu mehrfach voneinander abweichenden Anschauungen über die Bildung der Netze geführt haben; und gerade diese lassen erkennen, dass die diesbezüglichen Untersuchungen recht schwierige sind, woraus sich auch die heute noch vorhandenen Meinungsverschiedenheiten über die erste Anlage des grossen Netzes und der Bursa omentalis erklären.

Wie mir scheint, kann man sich über die Entstehungsweise der Netze nur gemeinsam mit dem Studium der Entwicklungsgeschichte der Bauchorgane Klarheit verschaffen.

In der vorliegenden Arbeit würde jedoch, meiner Meinung nach, das Studium über die Anlage des Coeloms und dessen Differenzierung, über die Entwicklung des Magens und des Darmes sowie auch der Leber, des Pankreas und der Milz die Grenzen der Fragestellung weit überschreiten und ein grosses Untersuchungsmaterial vorausgesetzt haben, um alle die

Beziehungen der Bauchorgane zu ihrer Umhüllungsmembran und deren Lageveränderung festzustellen.

Ich habe mich daher in vorliegender Abhandlung wesentlich konzentriert auf die Bildung der Netze beim Menschen, ferner auf ihr Wachstum und ihre physiologische Bedeutung für die Bauchorgane.

Bei diesen Studien am Menschen, vorwiegend auch bei den Untersuchungen der niederen Wirbeltiere, wurde ich veranlasst, meine Aufmerksamkeit gleichzeitig auf die Gestaltung der Organe in der Bauchhöhle zu lenken, insbesondere auf die Ursachen, durch welche die Leber, der Magen und die Milz ihre eigenartigen Formen erlangen. Ich kann es nicht unterlassen, auf eine Reihe von Tatsachen, die mir entgegengetreten sind, hinzuweisen, welche möglicherweise eine Erklärung enthalten für die Formen der erwähnten Organe.

Im Anschluss an diese Erörterungen finden noch die Appendices epiploicae eine spezielle Betrachtung. Die netzartigen Anhänge, welche sich vorwiegend auf den Dickdarm beschränken, sollen mit Rücksicht auf ihre Formen, ihre anatomische Beschaffenheit, ihre Entstehung und ihre Bedeutung eine eingehende Erörterung erfahren — beim Menschen sowohl, wie bei den Tieren.

Die Besprechung der Netze und der netzartigen Anhänge würden es als Produkte des Bauchfells wünschenswert erscheinen lassen, in der vorliegenden Arbeit auch das Mesenterium des Dünn- und Dickdarmes einer Betrachtung bei den Tieren und bei dem Menschen zu unterziehen.

Allein es sind in neuerer Zeit zwei eingehende Abhandlungen über die Gekröse der Tiere von Klaatsch und über das Mesenterium des Menschen von Toldt erschienen, die an Gründlichkeit und spezieller Darlegung wohl kaum übertroffen werden können. Eine übersichtliche vergleichend-anatomische Darstellung, wie sie Klaatsch für die Gekröse der niederen Wirbeltiere gegeben hat, war bis jetzt noch nicht vorhanden. Die Studienergebnisse Klaatschs haben jene von Meckel über den Darmkanal der Reptilien nicht nur erweitert, sondern auch bei dem speziellen Studium der Gekröse an einem reichen Material eingehendere Vergleiche gestattet, insbesondere eine phylogenetische Betrachtung bis zum Menschen herauf ermöglicht.

Ich werde daher bei einer Anzahl niederer Wirbeltiere einige wesentliche Anordnungen hervorheben, besonders mit Rücksicht auf die zu besprechenden Formen der Bauchorgane.

Zunächst prüfte ich einen Vertreter der Cyclostomen, Myxine glutinosa. Die Verhältnisse, welche sich bei diesem Tiere bieten, sind sehr einfache; der Darmkanal befindet sich in gerader Richtung in der

Bauchhöhle und zeigt in seiner ganzen Länge ein dorsales Mesenterium. Eine Differenzierung in drei Abschnitte ist am Darmkanal nicht gegeben. Die Leber liegt auf der ventralen Seite des Vorderdarmes und ist in einen proximalen und distalen Lappen geschieden, zwischen denen die Gallenblase gelegen ist. Durch eine Mesenterialplatte ist die ganze Leber an den Darm fixiert, der proximale Lappen ausserdem noch an den Herzbeutel, der von jenem umgeben ist. Bei einer Länge des Tieres von 28 cm betrug die Länge der Leber 4 cm, ihre Breite 1 cm. Nach der Angabe einiger Autoren fehlt das Pankreas.

Als Vertreter der Selachier stand mir Mustelus vulgaris zur Verfügung. Während bei Myxine glutinosa der Darm in gerader Richtung verläuft, bieten sich bei diesem Tiere andere Verhältnisse dar. Der mächtig entwickelte Ösophagus und Magen laufen auf der linken Seite der Bauchhöhle eine Strecke parallel der Längsrichtung des Körpers nach hinten; dann biegt letzterer in Gestalt des Pylorusrohres nach vorn um; an der Stelle der Einmündung des Ausführungsganges der Leber biegt der beginnende Mitteldarm wieder nach hinten um und geht, sich in den Enddarm fortsetzend, in die Cloake über.

Was das Mesenterium anlangt, so ist der Magen dorsal fixiert, ebenso der Mitteldarm bis etwa zur Mitte seiner Länge. Das Gekröse stellt sich als eine durchsichtige, derbe Membran dar.

Die Leber ist auf der Ventralseite des Darmes gelegen und in einen rechten und linken Lappen geschieden, welche fast bis zum hinteren Darmende reichen und so ein grosses Stück des Tractus intestinalis decken. In der Mittellinie berühren sich die beiden Lappen; bei einer Länge des Tieres von 41 cm beträgt ihre Länge 7,5 cm, ihre Breite im ganzen 3 cm. Mittels des Bauchfelles ist die Leber sowohl an das Pericard als auch an den Magen fixiert. Vom linken Leberlappen zieht sich eine wenige Millimeter breite Bauchfellplatte um die der Cardia entsprechende Partie des Magens und befestigt sich sowohl an dieser, wie an der dorsalen Bauchwand; an dem rechten Leberlappen beginnt ebenfalls eine Bauchfellplatte, deren eine Partie in das dorsale Magendarmgekröse übergeht, während die andere sich zwischen Pars descendens des Magens und Pylorusrohr des Magens ausspannt und mit dem Magenmilzband eine dorsalwärts und nach hinten offene Tasche bildet. Die Milz liegt links vom Magen und ist an denselben befestigt.

Das Pankreas stellt sich als langgestrecktes Organ dar und besteht aus zwei brückenartig verbundenen Lappen. Es beginnt am Übergange des Pylorusrohres in den Mitteldarm, zieht sich dann abwärts und greift noch auf die Pars descendens des Magens über. Überall ist es durch Mesenterium an diese Darmteile angeheftet.

Aus der Unterklasse der Teleostier untersuchte ich Cobitis fossilis. Im Gegensatz zu Mustelus vulgaris bieten sich bei Cobitis fossilis wieder einfachere Verhältnisse dar.

Der Magen grenzt sich deutlich gegen den in wenigen Schlingen angeordneten Mittelarm ab, der in den fast gerade verlaufenden Enddarm übergeht. Eine dorsale Anheftung durch das Mesenterium ist am Magen sowohl wie am Darm gegeben.

Bei diesem Tier umlagert die Leber als zweilappiges Organ den Magen, mit dem sie durch eine Bauchfellplatte verbunden ist. Ebenso ist sie an das Pericard fixiert. Der rechte Lappen reicht bis zum Pylorus herab, während der linke nur dem Anfangsteile des Magens angelagert ist. Auf der linken Seite des Magens liegt die Milz, durch ein Magenmilzband mit ihm verbunden. Bei der Zusammenfassung der Befunde an diesen Tieren ergibt sich, dass ein dorsales Gekröse sowohl am Magen, wo ein solcher in Betracht kommt, als auch am Darm vorhanden ist. Vom ventralen Mesenterium findet sich nur als Überrest das Ligamentum hepato-entericum Klaatschs. Anstatt einer Fixation der Leber zur ventralen Bauchwand findet sich eine solche an das Pericard.

Wo eine Milz und ein Pankreas vorhanden ist, zeigen sich dieselben an den Darmkanal mittels des Bauchfells fixiert.

Aus der Klasse der Amphibien präparierte ich zuerst einen Perennibranchiaten: Proteus anguineus. Der Darmkanal hält bei diesem Tiere die gerade Richtung des Körpers ein, mit Ausnahme des Endabschnittes des Mitteldarmes, an dem einige Windungen auftreten. Die Gegend des Magens ist durch eine spindelförmige Auftreibung kaum angedeutet. Ein dorsales Gekröse ist in der ganzen Ausdehnung des Tractus intestinalis nachweisbar.

Die Leber liegt etwas rechts vom Darm und stellt sich als langgestrecktes Organ dar. Bei einer Länge des Tieres von 19 cm ist sie 7 cm lang und 0,7 cm breit. Die Gallenblase befindet sich in der Mitte der Leber. In ihrem proximalen Abschnitte ist die Leber durch eine Bauchfellplatte an den Darm angeheftet sowie auch an die ventrale Bauchwand durch das sogen. Lig. suspensorium befestigt. Ausser diesen Fixationsmitteln findet sich noch eine Mesenterialplatte, die zwischen der rechten Seitenkante der Leber und der dorsalen Bauchwand ausgespannt ist, und das dorsale Lebergekröse Klaatschs darstellt. Die Milz hat eine Länge von 1,5 cm, liegt ganz auf der linken Seite des als Magen anzusprechenden Darmabschnittes und ist mit diesem verbunden. Ein Pankreas, welches Oppel nachgewiesen hat, konnte ich makroskopisch ebensowenig auffinden, wie Wiedersheim.[1])

---

[1]) Wiedersheim, Vergleichende Anatomie der Wirbeltiere.

Von Salamandrinen standen mir einige einheimische und spanische Exemplare zur Verfügung.

Bei diesem Tiere liegt der Magen in der linken Hälfte der Bauchhöhle, die er in gerader Richtung durchzieht. Der Mitteldarm zeigt mehrere Windungen, um dann in den gerade gerichteten Enddarm überzugehen.

Der Magen sowohl wie der Darm sind durch ein Mesenterium dorsale befestigt.

Bei einer Länge des Tieres von 21 cm beträgt die Länge der Leber 2 cm, ihre grösste Breite 1 cm. Sie deckt den Magen und die erste Dünndarmschlinge vollständig. In ihrem proximalen Teile ist die Leber links mittels einer Bauchfellplatte an den Magen angeheftet und an ihrer Dorsalseite liegt die voluminöse Gallenblase. Rechts grenzt an ihrer dorsalen Fläche das Lebergekröse an. Eine Fixation der Leber an die Brust und Bauchorgane trennende Peritonealscheidewand (Septum transversum) ist hier wahrnehmbar.

Das Pankreas liegt im Mesenterium an der Übergangsstelle des Magens in den Darm. Die Milz befindet sich auf der linken Seite des Magens und ist an denselben durch das Bauchfell angeheftet.

Aus der Klasse der Amphibien will ich noch auf einen Vertreter der Anuren — Bufo vulgaris — hinweisen. Der Magen liegt bei diesem Tiere links in der Bauchhöhle, der sehr stark gewundene Darm ist rechts angebracht. Ein Mesenterium des Darmes heftet denselben an die dorsale Bauchwand. Die Leber ist in querer Richtung entfaltet und stets in eine rechte und linke Hälfte geschieden. Zwischen beide schiebt sich von der proximalen Seite das Herz ein. Ein Ligamentum suspensorium hepatis zieht von der Leber zur Bauchwand und ein Ligamentum hepato-gastro-duodenale verbindet diese Organe miteinander. Ein dorsales Lebergekröse zeigt sich ähnlich wie bei Salamandra.

Die Milz liegt als kleines kugeliges Gebilde im Mesenterium des Mitteldarmes. Bei der Vergleichung dieser Tiere ergeben sich ziemlich übereinstimmende Verhältnisse. Bei allen ist ein dorsales Darmgekröse vorhanden. Ein vollständiges ventrales Mesenterium im Bereich der Leber nur bei Proteus anguineus und Bufo, während es bei Salamandra auf das Ligamentum hepato-gastricum beschränkt ist. Ein dorsales Lebergekröse ist allen diesen erwähnten Tieren gemeinsam, wie es schon mehrfach von verschiedenen Autoren beschrieben wurde.

Wo ein Pankreas vorhanden ist, findet sich stets eine doppelblätterige mesenteriale Anheftung desselben an den Darm. Ebenso verhält es sich mit der Milz, die bei Proteus und Salamandra auf der linken Seite ziemlich dicht am Magen anliegt, während sie bei Bufo sich in der Nähe des Enddarmes vorfindet. Bei den Batrachiern befindet sich die Milz stets in grösserer Entfernung von dem Magen.

Aus der Klasse der Reptilien studierte ich zuerst zwei Saurier — Anguis fragilis und Lacerta viridis.

Bei Anguis fragilis hält der Vorderdarm eine gerade Richtung ein. Der Magen ist äusserlich nicht deutlich abgegrenzt vom Ösophagus und dem Duodenalabschnitt des Darmrohres. Während der Mitteldarm wenige Windungen zeigt, verläuft der Enddarm wieder gerade in der Längsachse des Körpers.

Der gesamte Darmkanal ist dorsal durch ein vollständiges Gekröse angeheftet. Das Mesenterium des Enddarmes ist wie das parietale Bauchfell dunkel pigmentiert.

Die Leber befindet sich als langgestrecktes Organ ventral vom Mitteldarm. Ihre Länge beträgt 4 cm, ihre Breite 1 cm. Nahe ihrem distalen Ende ist sie in einen längeren rechten und kürzeren linken Lappen geschieden, welche die Gallenblase zwischen sich fassen. Durch eine Bauchfellplatte wird die Leber sowohl an den Vorderdarm wie an die ventrale Rumpfwand fixiert.

Das Pankreas liegt rechts und ventral vom Mitteldarm, mit dem es durch das Bauchfell verbunden ist. Die Milz befindet sich im dorsalen Gekröse des beginnenden Mitteldarmes.

Bei Lacerta viridis ist ein Magen deutlich abgegrenzt. Im grossen und ganzen liegt er in der Längsachse des Körpers; nur in seinem distalen Teile biegt er etwas nach links aus, um in den stark gewundenen Mitteldarm überzugehen, dessen Schlingen zum grössten Teile rechts angebracht sind. Der Enddarm setzt sich in fast gerader Richtung zur Cloake fort.

Der gesamte Darmkanal wird durch ein dorsales Mesenterium angeheftet.

Bei einer Länge des Tieres von 33 cm beträgt die Länge der Leber 3 cm, ihre Breite 1,5 cm. Sie ist von annähernd dreieckiger Form und liegt ventral vom Magen und Anfang des Mitteldarmes, mit dem sie durch ein Ligamentum hepato-gastro-duodenale verbunden ist.

Eine Fixation der Leber zur ventralen Bauchwand ist ebenfalls vorhanden. Rechterseits ist der Lobus descendens durch eine Mesenterialplatte mit der dorsalen Bauchwand verwachsen.

Das Pankreas stellt nach Klaatsch „einen langgestreckten, schmalen Streifen dar, welcher sich von der Leber zum Scheitel der Vorder-Mitteldarmschlinge erstreckt und im distalen Rande des Ligamentum hepato-gastro-duodenale gelegen ist“.[1]) Letzteres setzt sich unmittelbar in eine Mesenterialplatte fort, welche vom Ösophagus zur ventralen Rumpfwand zieht.

Ganz ähnliche Verhältnisse finden sich bei Hatteria punctata.

---

[1]) Klaatsch, Morphol. Jahrb. Bd. XVIII.

Bei den Ophidiern bietet sich im Prinzip derselbe Befund wie bei den bereits besprochenen Reptilien. Gemäss der Konfiguration der Leibeshöhle stellen sich Magen und Leber als in der Längsachse des Körpers angeordnete Gebilde dar, während der übrige Darm mässige Schlingenbildung zeigt. Am Darm ist noch der sogen. „goldgelbe Fettkörper“ zu erwähnen, der in einem späteren Abschnitt Erwähnung finden wird.

Aus der Unterklasse der Chelonier untersuchte ich Testudo graeca. Bei diesem Tiere durchquert der Magen die Bauchhöhle von links nach rechts, um dann in den stark gewundenen Mitteldarm überzugehen. Der Enddarm nähert sich in seiner Anordnung derjenigen des Dickdarmes beim Menschen. Der Magen sowohl wie der Darm besitzen ein dorsales Gekröse. Die Leber ist ebenfalls in querer Richtung entfaltet und in zwei Lappen geschieden. Eine Fixation der Leber an das Septum transversum ist vorhanden; desgleichen ein Ligamentum hepato-gastro-duodenale, in dem das Pankreas eingeschlossen ist. Die Milz befindet sich am Ende des Mitteldarmes.

Diese Angaben über die Bauchorgane und ihre Befestigungen bei den niederen Wirbeltieren sind, wie eingangs schon hervorgehoben wurde, nicht als erschöpfende anzusehen, sondern sie sind mehr mit Rücksicht auf die Lage und Form der Organe betrachtet, damit man sich bei der vergleichenden Besprechung der fraglichen Verhältnisse beim Menschen auf sie beziehen kann.

Die beiden Netze des Menschen.

Mit der Anatomie der Netze des Menschen hat man sich vielfach beschäftigt, allein für ihre Funktion gilt heute noch die Angabe von Huschke vom Jahre 1844, „dass die physiologische Bedeutung des grossen Netzes dunkel sei“. Man hat dasselbe auf seine Entstehungsweise, seine Ausbreitung und seinen Bau geprüft und trotzdem bestehen heute noch mehrere Kontroversen, die immer wieder von neuem erörtert werden. Ich darf nur darauf hinweisen, dass die vierblätterige Beschaffenheit des grossen Netzes und die Bildung desselben als Tatsache beschrieben wird, ohne dass man die Abstammung der vier Blätter befriedigend anzugeben vermag. Man spricht von einer Einstülpung des Bauchfelles in sich, ohne die erste Art und Weise dieser Einstülpung klar gestellt zu haben. An welcher Stelle beginnt die Einstülpung beim Menschen und wie vollzieht sich die erste Ausbreitung?

Das Omentum majus, welches fälschlich Omentum gastrocolicum genannt wurde, weil es mit den Colon zunächst nur einen topographischen, aber in frühen Entwicklungsstadien keinen morphologischen Zusammenhang

hat, erscheint nur als differenziertes Bauchfell mit mehr oder weniger Fetteinlagerung und etwas stärkerer Ausbildung der Gefässe.

In dem grossen Netz des erwachsenen Menschen liegen vier Lamellen des Bauchfelles vor und trotzdem ist dasselbe in seiner grössten Ausdehnung sehr widerstandslos, insbesondere deshalb, weil es nach der Geburt eine derartige histologische Beschaffenheit erlangt, dass Luft und Flüssigkeit beim Erwachsenen durch dasselbe durchgehen können, aus Gründen, die schon bekannt sind und auf welche ich noch zurückkommen werde. Im fötalen Leben dagegen leistet das Netz bei einem gewissen Grade der Ausbildung Luft und Flüssigkeit vollkommen Widerstand. Ich habe den Netzbeutel beim Fötus, welcher mit Luft aufgebläht war, einige Tage in verdünntem Alkohol aufbewahrt, ohne dass die Luft entwichen ist. — Bei der Besprechung des Baues der Netze darf ich mich kurz fassen, denn die Histologie des Bauchfelles, soweit dasselbe das grosse Netz betrifft, ist schon mehrfach untersucht und beschrieben worden. Das Netz, aus den Wänden des Hypocoeloms (van Wijhe) hervorgehend, differenziert sich zu einer bindegewebigen Membran, in der die fibrilläre Bindesubstanz vorherrschend, netzartig angeordnet und von elastischen Fasern durchsetzt ist. Die freie Oberfläche der serösen Lamelle trägt ein polygonales Epithel, welches nur an gelungenen Imbibitionen klar sichtbar wird (s. Fig. XI).

Das das Netz bildende Bauchfell zeichnet sich schon frühzeitig dadurch aus, dass den Gefässen entlang Fettzellen abgelagert werden, während dieselben in ganz früher Zeit gänzlich fehlen und nur das fibrilläre Bindegewebe mit dem Epithelbelag nebst Gefässen und Nerven in der fettlosen Membran nachweisbar ist. Die Fettzellen liegen anfänglich wie traubenförmige Anhänge an den Gefässen, allein man kann in vielen Fällen wahrnehmen, dass ein Gefäss am Ende des Fettläppchens austritt und weitere Verbreitung und Anastomosen eingeht und wiederholt mit Fettzellengruppen besetzt ist. Die Fettablagerung in dem erwachsenen Netz erlangt zuweilen noch innerhalb normaler Grenzen eine ganz bedeutende Entwicklung. Den Gefässen entlang treten auch lymphoide Zellgruppen auf, die ich in grosser Zahl gruppenweise am sieben Monat alten Fötus zu beobachten Gelegenheit hatte. Viel spärlicher begegnete man den lymphoiden Zellen im Netz beim Erwachsenen.

Der Gefässreichtum in demselben ist im fötalen Leben ziemlich bedeutend. Die Schlagadern und Venen haben einen gemeinsamen Verlauf und indem sich dieselben nach allen Seiten verbreiten, findet gegenseitige gröbere und feinere Anastomosenbildung statt. Die Gefässe verbreiten sich in den beiden ventralen Blättern des Netzes unabhängig von den dorsalen Blättern, so dass auch beim Erwachsenen zwischen diesen und jenen keine Verbindung besteht. Eine Verschmelzung der

beiden ventralen Lamellen mit den beiden dorsalen ist keine normale Anordnung. Denn bei Erwachsenen mit normaler Bauchhöhle kann man in der Regel in die Bursa omentalis, wenn auch nicht in der ganzen Ausdehnung des Netzes, ebenso eindringen wie im jugendlichen Alter.

Allmählich verliert das Netz die erwähnte Beschaffenheit, indem dasselbe zu einer Membrana fenestrata sich umwandelt, eine Veränderung, die leicht zu beobachten, aber, wie mir scheint, schwer zu erklären sein dürfte. Dieses durchlöcherte Netz findet sich nicht nur beim Menschen, sondern auch bei den Affen, den Fleischfressern und Nagern. Es war mir weder Gelegenheit noch Zeit gegeben, den Rückbildungsvorgang im Netze, das Zustandekommen einer gefensterten Membran beobachten zu können. Die fibrilläre Bindesubstanz in der gefensterten Membran bildet ein unregelmässig angeordnetes Netz, in welchem die einzelnen Balken mit Kernen besetzt sind. Einzelne ziemlich lange, dünne Bindesubstanz-Balken sind jedoch ganz frei von diesen Kernen (s. Fig. XII).

Die Nerven des Bauchfelles hat man mehrfach untersucht, allein für ein eingehenderes Studium der Netznerven, welches recht schwierig sein soll, konnte ich keine Zeit mehr gewinnen und ich nahm auch an, dass eine spezielle Prüfung derselben ausserhalb meiner Aufgabe gelegen sei.

Die im Gekröse der Katze vorhandenen Vaterschen Körperchen sind längst bekannte Gebilde, welche als Nervenendorgane der sensiblen Elemente anzusehen sind.

Das kleine Netz, welches kein eigentliches Netz ist, sondern nur ein Mesogastrium ventrale darstellt, weicht in seinem Baue von dem grossen wesentlich dadurch ab, dass dasselbe dünner und daher noch widerstandsloser als das grosse ist, und dass es sich durch Gefässarmut auszeichnet. Schon bei der ersten Anlage des kleinen Netzes erkennt man die beiden miteinander verbundenen dünnen Blätter (s. Fig. III und IV), welche sich auch bei weiterer Ausbildung dünn erhalten, während die Anlage des grossen Netzes eine Verstärkung zeigt und schon früh einen etwas grösseren Widerstand darbietet. Selbst beim Erwachsenen ist das Omentum minus sehr dünn und daher ganz leicht zu durchbrechen. Vater-Pacinische Körperchen sind in demselben nicht nachweisbar.

Netze bei Säugetieren.

Wie aus der kurzen makroskopischen Beschreibung der Bauchеingeweide bei den oben erwähnten Wirbeltieren zu entnehmen ist, besitzen dieselben kein Netz. Man beobachtet wohl kleine Bauchfellfortsätze

mit und ohne Fetteinlagerung, allein als Netze können dieselben nicht gedeutet werden, wohl aber als netzartige Anhänge.

Bei manchen Säugetieren erlangen dagegen die Netze eine ungewöhnliche Ausbildung. Ich habe daher bei der Katze und dem Hunde die Netzbildungen etwas eingehender studiert und konnte einige Tatsachen feststellen, welche insbesondere meine gewonnenen Anschauungen über die Bedeutung des menschlichen Netzes zu bestätigen geeignet sind. Ganz besonders lehrreich für das Studium des Netzes bei den Tieren sind die Frostschnitte. Der horizontale Querschnitt des Bauches von der Katze erklärt das Bild, welches man am Oberflächenpräparat gewinnt. Wie schon erwähnt, treten die nach Eröffnung der Bauchhöhle an allen Stellen der ventralen Fläche sichtbaren Dünndarmschlingen nur mit den dünnen fettfreien Lamellen des grossen Netzes in Kontakt, während die Fettablagerungen im grossen Netze, welche in weiten Maschen auftreten, fast nur den Zwischenräumen der Dünndarmschlingen entsprechen und dieselben ganz auszufüllen bestimmt sind. Ventralwärts an einer Darmschlinge, dieselbe mag im ausgedehnten oder im kontrahierten Zustande sich befinden, ist niemals eine stärker entwickelte Fettmasse wahrnehmbar, sondern immer nur zwischen je zwei Darmschlingen.

An dieser Stelle sei mir gestattet, einige Bemerkungen über die topographische Lagerung der Dünndarmschlingen im allgemeinen einzuschalten. Wenn man den grossen Netzmantel in seiner Beziehung zu den Darmschlingen bei der Katze betrachtet und die vollständige Umhüllung derselben wahrnimmt, so ergibt sich die notwendige Folgerung, dass die Verschiebbarkeit des Darmrohres überhaupt keine so hochgradige ist, wie man im allgemeinen annimmt. Der Darm der Katze kann seine peristaltischen Bewegungen an allen Stellen, wo er durch das Netz sicher gelagert ist, ausführen; allein die Verschiebung, welche die einzelne Schlinge hiebei erfährt, kann nur eine geringgradige sein, wie dies sich insbesondere aus den Frostschnitten von der Katze ergibt (s. Fig. XXV).

Was die Umlagerung des Darmes durch das Netz anlangt, so muss man hervorheben, dass die Darmschlingen, ohne durch die fetthaltigen Einlagerungen im Netz vollständig von der Bauchwand getrennt zu sein, an die Serosa dieser Wand derart angrenzen, dass das Netz der Katze, welches mit seinen fettfreien Partien die Oberfläche der Darmschlingen bedeckt, sicherlich kein Schutzmittel etwa gegen Wärmeentziehung von aussen her darstellen kann. Das könnte nur der Fall sein, wenn dasselbe eine gleichmässige fetthaltige Lamelle wäre, allein bei normaler und relativ guter Fettablagerung folgt diese stets vorwiegend den Gefässbahnen entlang. Ausserdem muss noch ganz besonders hervorgehoben werden, dass das Netz nicht nur die ventralen freien Flächen der Darmschlingen

belegt, sondern alle Darmabschnitte umhüllt, nicht nur die äusserlich an die Bauchwände angrenzenden, sondern auch alle dorsalwärts und ganz in der Tiefe gelagerten Schlingen. Die Höhe des Raumes, in welchem bei einer erwachsenen Katze die Darmschlingen Aufnahme finden, beträgt annähernd 12 cm, während die Höhe des ausgebreiteten Netzes eine Ausdehnung von 22 cm besitzt. Das viel grössere Netz wird nach der dorsalen und den lateralen Seiten hin als faltige Einlagerung zwischen den Darmschlingen verwendet, so dass man einige Mühe hat, dasselbe unverletzt ganz zu entfalten. Der periphere Rand des Netzes steckt so in der Tiefe und dorsalwärts, dass dasselbe von der distalen Seite her zwischen den Darmschlingen erst zugänglich gemacht werden muss (s. Fig. VII). Das Netz, welches zur vorliegenden Abbildung gedient hat, zeigt eine Länge von 22 cm und eine Breite von 24 cm. Dasselbe passt sich einem Raume an, der nur eine Länge von 12 cm und eine Breite von 10 cm besitzt. Dieses Verhältnis zwischen den Dimensionen des Bauchraumes und der Grösse des Netzes berechtigen zu dem Schluss, dass das letztere eine grosse Umhüllungsmembran darstellt, welche die Aufgabe hat, alle Darmschlingen vollständig zu umgeben, um ihnen eine gesicherte Lage zu schaffen, bei welcher immerhin noch eine gewisse Freiheit der Bewegung möglich ist.

In gleicher Weise verhält sich das Netz bei anderen Fleischfressern, z. B. bei dem Hunde, dem Fuchs und verwandten Tieren. Diese Tiere besitzen alle ein sehr entwickeltes Omentum majus, welches im Verhältnis zur Bauchhöhle lang und breit ist, um im gefalteten Zustande nicht nur die oberflächlich liegenden, an die Bauchwand angrenzenden Schlingen des Darmes, sondern auch die in der Tiefe befindlichen umgeben zu können.

Das menschliche Netz, obschon dasselbe bei flacher Entfaltung breiter und höher als die Bauchhöhle ist, umhüllt in der ganzen Ausdehnung der Innenfläche der vorderen Bauchwand auch die Darmschlingen, ähnlich wie bei den beschriebenen Tieren; allein es dringt nicht so weit in die Tiefe zwischen die Darmschlingen ein und umhüllt dieselben nicht so allseitig, so dass hier eine etwas freiere Bewegung des Darmrohres stattfinden kann als bei den Fleischfressern.

Die Entstehung der Netze.

Über die Entstehung des grossen und kleinen Netzes wurden vielseitige Studien ausgeführt, ohne dass man eine ganz klare Anschauung über ihre Ausgangsstellen und ihre weitere Entfaltung gewonnen hat.

Obgleich Meckel und insbesondere Johannes Müller schon im Jahre 1830 die Ergebnisse ihrer Untersuchungen über die Anatomie des grossen Netzes in den verschiedenen fötalen Altersperioden mitgeteilt und die wesentlichsten Punkte festgestellt haben, wurden doch erst durch die Arbeiten der Embryologen neuester Zeit bessere Aufschlüsse über die erste Anlage des Coeloms, die Entstehung der einzelnen Organe in der Bauchhöhle bei den Tieren und dem Menschen und ihre Beziehungen zueinander erlangt.

Nachdem in neuester Zeit durch die Arbeiten von Klaatsch und Toldt die Fixationsmittel der Bauchorgane, die Gekröse, eine gründliche anatomische (Toldt) und vergleichend-anatomische (Klaatsch) Bearbeitung erfahren haben, erschien es auch geboten, die Netze beim Menschen einer speziellen Untersuchung zu unterziehen, insbesondere mit Rücksicht auf ihre Entstehung und ihrer noch immer rätselhaften Bedeutung.

Der Embryo vom Menschen, den ich für die erste Beschreibung der Beziehungen des Magens zu den Coelomtaschen verwerten will, dürfte etwa aus der fünften Woche stammen.

Ein Querschnitt durch die Bauchhöhle (Fig. I und II) zeigt den dickwandigen Magen noch von fast cylindrischer Form. Derselbe wird von dem Mesogastrium dorsale fixiert und ist vorn durch das Omentum minus mit der Leber vereinigt. Der Magen erscheint schon von vorn nach hinten etwas abgeplattet und das anfänglich gerade dorsalwärts gerichtete Mesogastrium dorsale hat sich verlängert, weil der Magen aus der sagittalen Richtung sich in die frontale begeben hat. An der ursprünglich hinteren, dann links gerichteten grossen Magenkrümmung hat sich das schon verlängerte Mesogastrium dorsale abgebogen und in frontale Richtung begeben.

Die linke Magenwand erhält ihren serösen Überzug von der linken Coelomtasche, die rechte Wand von der rechten Tasche, die an diesem Schnitt schon als Bursa omentalis in sich abgeschlossen ist und auf die Leber sich fortsetzt (s. Fig. I). Die linke Coelomtasche, welche die ursprünglich linke Magenwand überkleidet, setzt sich direkt in den grossen Peritonealsack fort, während die rechte Tasche an Fig. I gänzlich abgeschlossen erscheint. In der folgenden Fig. II dagegen, welche den Schnitt durch die Winslowsche Öffnung zeigt, erkennt man sofort, dass die rechte resp. die spätere hintere Magenwand den Überzug von der rechten Coelomtasche erhalten hat. Der Magen hat sich in dem Mesogastrium weiter entwickelt, so dass seine linke Wand an die linke und seine rechte Wand an die rechte Coelomtasche angrenzt. Dieses Verhalten des Magens zu den Bauchfellblättern in der Mitte unter dem Septum transversum erklärt allein die Entstehung des Netzbeutels.

Die rechte Coelomtasche wächst nämlich an einer Stelle unterhalb des Magens in die linke Coelomtasche hinein und hilft so den grossen Netzbeutel bilden.

Die alten Anatomen haben schon genau gewusst, dass der Netzbeutel ein vierblätteriger Sack ist, allein die verschiedene Erklärung der Entstehung dieses Sackes bei den Autoren liess viel zu wünschen übrig, insbesondere bei der Darstellung der beiden ventralen und der beiden dorsalen Netzblätter, welche später unter sich verwachsen und doch einen serösen, beim Fötus aufblähbaren epithelialen Raum zwischen sich einschliessen. Nur der Nachweis, dass die beiden medialen Coelomblätter, welche den thoracalen Mittelfellblättern entsprechen (Mesogastrium), eine innige Verbindung erfahren und an der unteren Grenze des Magens gemeinsam ventralwärts auswachsen und einen von Endothel ausgekleideten Beutel (Bursa omentalis) bilden, lässt eine klare Anschauung von diesen komplizierten Vorgängen gewinnen.

Bei der weiteren Entwicklung dieses anfänglich einfachen Beutels dürfte es zweckmässig erscheinen, die Fig. V und VI zu berücksichtigen, welche sagittalen Durchschnitten eines Fötus aus der achten Woche entstammen.

Zunächst erscheint an diesem Schnitt die allseitige Umgrenzung des Magens durch die benachbarten Organe, seine dorsoventral abgeplattete Form von besonderem Interesse zu sein. Ebenso wie an dem Horizontalschnitt erscheint der Saccus epiploicus in sich ganz abgeschlossen. An der Vorderwand des Magens erkennt man die angelagerte Leber, an der hinteren Wand sieht man das Mesogastrium dorsale mit dem in ihm eingelagerten Pankreas, welches, wie bei Tieren, vom Mesogastrium dorsale ganz umhüllt ist. Seine vordere Fläche stellt die dorsale Wand des Saccus epiploicus dar, die hintere Wand war früher die linke Fläche des Mesogastrium dorsale. Die untere Fortsetzung tritt ohne Vereinigung mit dem Mesocolon transversum gegen die jetzt nach unten gerichtete grosse Magenkrümmung, wo der Netzbeutel abgeschlossen ist. Der hinteren Magenwand liegt das Bauchfell an und geht nach aufwärts bis zur kleinen Krümmung des Magens.

Wenn der Netzbeutel bis zu dieser Stelle verfolgt wurde, so erscheint seine weitere frontale und vertikale Entfaltung leicht verständlich. Schon beim 6—7 Monate alten Fötus und noch später lässt sich derselbe von der Winslowschen Öffnung aus leicht bis in die Nabelgegend aufblähen, wobei er ungleich weite Buchten zeigt und ein sehr dünnes transparentes Bläschen darstellt, welches die Luft nicht durchtreten lässt.

Die netzartigen Anhänge am Dickdarm des Menschen.

a) Die Falten und Zotten der serösen Häute im allgemeinen.

Die netzartigen Anhänge am Dickdarm des Menschen reihen sich, was ihren Bau, ihre Entstehung und ihre Bedeutung anlangt, im allgemeinen unmittelbar an die Netze an. Die Appendices epiploicae treten in der Form von lamellenartigen Falten und verschieden geformten Fortsätzen von wechselnder Grösse nur an der Aussenseite des Dickdarmes auf.

Wir haben es hier mit einer anatomischen Bildung zu tun, die in ähnlicher Weise auch an anderen Körperteilen vorkommt. Wenn eine seröse Haut ein Gelenk, die Brust-, Bauch- oder Beckenhöhle auskleidet und die genannten Höhlen abschliesst, so müssen sich Falten und Fortsätze von verschiedener Grösse und Form bilden, welche, wie bei den Gelenken, die Binnenspalten ausfüllen oder in den Leibeshöhlen den Zwischenräumen der in denselben befindlichen Organen sich anpassen. In dieser Hinsicht lässt sich kein geeigneteres Beispiel hervorheben als die Synovialzotten in den Gelenken, insbesondere die grossen Falten im Kniegelenk und die kleinen Zotten im Hüftgelenk. An den inkongruenten Flächen des Kniegelenkes sind grosse Lücken und Spalten vorhanden, welche von den fetthaltigen Wülsten und Falten der Synovialmembran vollständig erfüllt werden, die sich bei den Bewegungen im Kniegelenk der Umgebung vollständig genau anschmiegen. Auch in dem Hüftgelenk, in dem Brachioradialgelenk sieht man, in diesem kleine, in jenem grosse Zotten und faltige Vorsprünge, welche nur eine mechanische Bedeutung haben können. Selbst im Innern des Hüftgelenkes zeigen sich bei den Bewegungen Druckdifferenzen an den dort vorhandenen Fettmassen und bei verringertem Druck entsteht ein Vacuum, welches von den in der Nähe vorhandenen kleinen Zotten erfüllt wird.

Die Synovialzotten im Hüftgelenk befinden sich an der Innenfläche der Synovialmembran in der Nähe des Oberschenkelhalses, jene im Kniegelenk vorwiegend in der Umgebung der Kniescheibe und vor den Ligamenta cruciata.

Oben habe ich schon darauf hingewiesen, dass auch in dem Brustraum an verschiedenen Stellen der Pleura faltige Vorsprünge an derselben vorhanden sind. Diese Falten sind stärker und zahlreicher vorhanden bei fetten Individuen als bei mageren, aber niemals wird man dieselben beim Erwachsenen ganz vermissen. Die unteren Pleurafalten, welche am stärksten ausgebildet rechts und links in der Nähe der Herzspitze vorhanden sind, gehen teils von den beiden Mittelfellen, der Pleura mediastinalis dextra und sinistra, teils von der Pleura diaphragmatica nahe am Herzbeutel aus. An dem eröffneten Pleurasack erscheinen diese faltigen Erhebungen als weiche Polster in den Komplementärräumen (Sinus pleurae),

in welche die Ränder der Lungenbasis nur bei tiefer Inspiration eintreten, und somit sind hier die günstigsten Bedingungen für die Bildung der Pleurafalten gegeben.

Luschka hat an den Falten der Pleura zwischen Plicae adiposae und Villi pleurales unterschieden. Die letzteren sind, nach der Angabe des genannten Autors, wenn auch nicht konstant, an den Kanten der Plicae adiposae angebracht und werden erst sichtbar, wenn man die mit Fett erfüllten Falten in eine Flüssigkeit bringt. Bei vollständig normaler Pleura kann man die kleinen zottenartigen Erhebungen auch beobachten und sie können daher nicht als pathologische Produkte angesehen werden. Luschka hat auch schon darauf hingewiesen, dass nicht Hamernjk, sondern Cruveilhier die Fettfalten zuerst im Jahre 1851 an der Herzspitze beschrieben hat.

Diese serösen Fortsätze entstehen meiner Meinung nach dadurch, dass sich zwischen dem Pericard und dem Mittelfellblatt oder auch zwischen dem Zwerchfell und der Pleura diaphragmatica Fett ablagert und die seröse Haut nach dem Cavum pleurae vordrängt. Sind diese Pleurazotten auch nicht ganz konstant, so kann man dieselben doch bei der Mehrzahl der Leichen beobachten, insbesondere bei Leichen, die eine starke Fettablagerung am ganzen Körper zeigen. Bei hochgradiger Abmagerung werden dieselben auch beobachtet, nur erscheinen sie in diesen Fällen schwach und schlaff. Die Turgescenz zeigt sich in diesen Fällen sehr gering. Die Gefässe beziehen diese faltigen Fettmassen von jenen Zweigen, welche am Herzbeutel und der Pleura als Art. pericardiacae phrenicae sich verbreiten.

Wenn man für diese serösen Faltenbildungen die Frage nach der Ursache desselben aufwirft, so kann die Antwort doch nur gegeben werden, wenn man einen verringerten Druck an den peripherischen Gebieten vorn an der Lungenbasis annimmt, gerade dort, wo die Lungenränder bei der inspiratorischen Ausdehnung in die Komplementärräume eintreten. An keiner Körpergegend treten die serösen Falten oder zottenartige Verlängerungen zahlreicher und konstanter auf als am Darmkanal und will ich zunächst auf die „Fettkörper“ hinweisen, die bei manchen Tieren in der Bauchhöhle vorkommen.

Schon bei den wirbellosen Tieren, insbesondere bei den Insekten, treten zierliche, traubenförmige oder zottenartige Gebilde auf, welche man unter dem Namen „gelbe Fettkörper“ beschrieben hat. Bergmann und Luckart haben schon der Vermutung Ausdruck gegeben, dass dieser Fettkörper unter dem Bauchfell ein Depot von Nahrungsmitteln sei, welches je nach der chemischen Beschaffenheit der genossenen Nahrung eine Verschiedenheit zeige und bei den Arthropoden nicht nur bei den verschiedenen Arten, sondern auch bei den einzelnen Individuen zu den

verschiedenen Zeiten des Lebens variabel vorkomme. Namentlich besitzen nach Bergmann und Luckart die Larven der Insekten mit vollständiger Metamorphose vor dem Puppenschlaf einen sehr ansehnlichen „Fettkörper".

Ohne näheres Eingehen auf diese anatomischen interessanten Bildungen bei den wirbellosen Tieren soll nur noch hervorgehoben werden, dass grosse „Fettkörper" auch bei Wirbeltieren, insbesondere bei den Reptilien, sich vorfinden. Öffnet man z. B. bei Nattern oder Schlangen die Leibeshöhle, so sieht man eine grosse Anzahl von zierlich aussehenden gelben Gebilden von verschiedener Form und Grösse. Sie erscheinen entweder als kleine Lamellen oder als cylindrisch gestaltete Fortsätze mit seitlich angebrachten sekundären Ästchen, welche kolbig abgerundete Enden besitzen. Einzelne dieser Fortsätze erscheinen langgestreckt, platt und geschlängelt und nehmen am Darm eine grössere Strecke ein (s. die Abbildung Fig. XVII). Bei den Nattern und den Schlangen beschränken sich diese Fettkörper vorwiegend auf jene Strecke des Darmes, welche caudalwärts in Windungen angeordnet ist. Sie erheben sich an der ventralen Fläche der Serosa und stellen Fortsätze derselben dar, die mit Fett erfüllt sind. Cranialwärts, dort wo der Darm eine gerade Form zeigt, nehmen diese Fettkörper allmählich an Zahl ab.

Die anatomische Beschaffenheit dieser Gebilde ist derart, dass nur an der Peripherie der sich erhebenden Bauchfellfalte die Fettzellen abgelagert sind, während das Bauchfell, der Stiel des Fettes, vom Darmrohr an bis zur Fettablagerung nur aus zwei Lamellen des Bauchfelles zusammengesetzt ist. Bei dem Weibchen einer Schlange, bei dem Eier im Eileiter vorhanden waren, hatten diese Fettablagerungen keine Beziehung zum Darmrohr, sondern dieselben lagen vor der Eikette und das in das Bauchfell eingelagerte Fett erfüllte die Furchen zwischen je zwei Eiern und stellt hier ebenfalls eine Ausfüllungsmasse dar.

b) Appendices epiploicae beim Menschen.

Die netzartigen Anhänge bei dem Menschen beschränken sich nur auf den Dickdarm. An diesem stellen sie verschieden grosse Fortsätze des Bauchfelles dar, welche in den Bauchfellsack hereinragen. Wenn man an einer geöffneten Bauchhöhle das grosse Netz und die Dünndarmschlingen sorgfältig von dem Dickdarm wegdrängt, so sieht man an der Umrahmung, welche der Dickdarm um die Dünndarmschlingen herum bildet, die Zotten und lamellenartigen Fransen, die unter der Bezeichnung Appendices epiploicae an dem Colon bekannt sind (Fig. XVIII).

Das nähere anatomische Verhalten dieser netzartigen Anhänge wurde bisher ebensowenig gewürdigt, wie ihre Entstehung und ihre physiologische Bedeutung in der Bauchhöhle. Mit Fett erfüllte zottige und faltenartige

Erhebungen des Bauchfelles treten vielfach am Dickdarm, an verschiedenen Stellen der hinteren serösen Fläche der vordern Bauchwand auch bei vielen gutgenährten Tieren, insbesondere bei den Carnivoren, auf; allein so typische grosse Anhänge in bedeutender Zahl finden sich reichlich nur bei dem Menschen und den Affen. Die von dem Bauchfell überzogenen, beim Erwachsenen mit Fett erfüllten Anhänge zeigen sich individuell sehr wechselnd in Form und Grösse. Die verschiedene Ausbildung der Anhänge ist vorwiegend abhängig von dem Fettreichtum des Körpers überhaupt. Während die Appendices bei fetten Menschen eine starke Ausbildung zeigen, erscheinen sie bei mageren Individuen klein, schlaff und fettarm.

Das makroskopisch-anatomische Verhalten der Appendices epiploicae wird am leichtesten klar gestellt an Frostschnitten. Herr Prof. Rüdinger teilte mir mit, dass zuerst an solchen Schnitten seine Aufmerksamkeit auf das Verhalten und die Bedeutung der netzartigen Anhänge am Dickdarm gelenkt worden sei.

Ebenso wie das grosse Netz an Frostschnitten gefaltet zwischen den Dünndarmschlingen steckt, so sieht man auch die Appendices epiploicae zwischen jenen Dünndarmschlingen eingelagert, welche an die verschiedenen Abschnitte des Colon angrenzen. Das grosse Netz reicht beim Menschen nicht ganz an die laterale und hintere Bauchwand und dasselbe wird daher an diesen Regionen ersetzt durch die Netzanhänge. Am Colon transversum, an welchem das grosse Netz beim Erwachsenen fixiert ist, können sich nicht leicht Falten bilden, weshalb an dieser Stelle viele Appendices epiploicae auftreten. An den Frostschnitten vom erwachsenen Menschen ergibt sich die Bedeutung der Colonanhänge, indem man an allen Stellen, wo Spalten oder Lücken zwischen den Dünndarmschlingen sich zeigen, dieselben erfüllt findet von den netzartigen Anhängen, welche entweder durch den Schnitt ganz abgetragen wurden oder noch im Zusammenhang mit der Dickdarmwand stehen. Die netzartigen Anhänge sind Gebilde, welche zur Ergänzung des grossen Netzes bestimmt sind.

c) Die anatomisch-histologische Beschaffenheit der Netzanhänge.

Bei der Besprechung der netzartigen Anhänge in den anatomischen Hand- und Lehrbüchern geht man meist in Kürze über die anatomische Beschaffenheit sowohl als auch über ihren histologischen Bau hinweg. Selbst der sorgfältig formbeschreibende Luschka erwähnt die Appendices epiploicae nur flüchtig. Dieselben sind jedoch, was ihre Entstehungsweise und ihren Bau anlangt, immerhin beachtenswerte Gebilde.

Untersucht man die ersten an der Serosa des Dickdarmes hervorsprossenden Gebilde, aus denen die Appendices epiploicae hervorgehen, so zeigen sich dieselben nicht fetthaltig, sondern nur aus Bindegewebe,

mit elastischen Fasern durchsetzt, bestehend. Man sieht, dass das subseröse Gewebe, welches in einer Vermehrung begriffen ist, netzartig die Sprosse durchzieht. In den ersten Entwicklungsstadien werden die Fettzellen gänzlich vermisst. Die Oberfläche ist bedeckt von dem Bauchfell mit einem unregelmässig angeordneten Plattenepithel, das sich an frischen Objekten leicht darstellen lässt.

Gleichzeitig mit der Anlage der Anhänge am Dickdarm entwickeln sich die Gefässe, von der Muscularis des Darmrohres ausgehend, entweder einfach oder, wenn der Appendix faltenartig breit von der Serosa sich erhebt, auch mehrfach. Die Gefässe sind relativ zu der Kleinheit der ersten Anlage eines Fortsatzes ziemlich gross und ich habe oben schon erwähnt, dass dieselben ziemlich starke präparierbare Gefässe werden. In Fig. XX und XXII sind dieselben sowohl an einem einfachen kolbenförmig erscheinenden Anhang, wie auch an einem weiten faltenartig geformten zu sehen. An beiden sind die Gefässe durch Imbibition dargestellt, sowohl die Schlagadern als auch die Venen.

Wenn der Appendix frei sichtbar geworden ist und etwa 2—3 mm Länge erreicht hat, dann sieht man an seinem freien Ende nahe seiner Serosa Fettzellen in Form von Gruppen in unmittelbarer Nähe der grösseren Gefässwände auftreten. Diese Gruppen von Fettzellen vermehren sich bei dem weiteren Wachstum des Anhanges zunächst in der Nähe seines freien Endes und erst allmählich rücken sie gegen die am Darmrohr festsitzende Basis (s. Fig. XXI und XXII). Ich habe drei verschiedene Stadien der Anhänge abbilden lassen, an welchen die fortschreitende Fettablagerung erkannt wird.

Die erste Anlage der netzartigen Anhänge am Dickdarm ist rein bindegewebiger Natur und erst bei einer gewissen Grösse tritt das Fett in denselben auf und schliesslich ist das letztere vorherrschend.

An einigen Präparaten konnte man an der Basis des Anhanges in der Nähe des Darmrohres eine länglich ovale Anschwellung beobachten, welche ganz von Lymphkörperchen ähnlichen Zellen erfüllt und von einer bindegewebigen Hülle umgeben war (s. Fig. XXI). Es unterliegt wohl keinem Zweifel, dass man es hier mit einer sich entwickelnden Lymphdrüse zu tun hat. In der Literatur konnte ich keine Angabe finden, dass an den basalen Abschnitten der Netzanhänge Lymphdrüsen beobachtet worden seien.

Der Gefässreichtum in dem Netz sowohl als auch in den Appendices epiploicae scheint in erster Linie eine Bedeutung für den verschiedenen Grad der Turgescenz zu haben, die bei meiner Auffassung über den Wert der genannten Gebilde nicht zu unterschätzen ist.

Die Entwicklung der Netzanhänge.

Die Zeit des ersten Auftretens der Dickdarmanhänge ist nicht ganz konstant, sondern individuellen Schwankungen unterworfen. Zuweilen treten die kleinen Zotten schon am Ende des siebenten fötalen Monats an der Serosa des Dickdarmes auf. Bei einzelnen Föten kann man sie im achten Monat und selbst im neunten in ihren Anfangsstadien beobachten. Ich hatte aber auch in wenigen Fällen die Möglichkeit, bei ganz reifen Neugeborenen am Bauchfell des Dickdarmes kleine, kaum sichtbare Erhebungen zu beobachten. Die Gründe für diese individuellen Verschiedenheiten für das erste Auftreten der Appendices epiploicae konnte ich weder am Dickdarm selbst noch in dem anatomischen Verhalten der angrenzenden Dünndarmschlingen erkennen. Die nächstliegende Ursache mag möglicherweise in den allgemeinen Ernährungszuständen der Fötus gegeben sein; denn bei gut genährten, ausgetragenen Früchten schienen die Anhänge stets früher aufzutreten und mehr ausgebildet zu sein als bei schlecht genährten, fettarmen Kindern aus den letzten Monaten der Schwangerschaft.

Wie an der Fig. XV erkannt wird, treten die Netzanhänge am Dickdarm teils cylindrisch zapfenförmig oder mit breiter platter Basis aufsitzend an der Serosa hervor und bleiben auch bei dem weiteren Wachstum einfach. Einzelne sind cylindrisch und zerfallen an den Enden in zwei und mehr kolbig endigende Seiten- und Endsprossen von verschiedener Länge. Die Mehrzahl der Anhänge entfaltet sich jedoch lamellenartig und können geradezu kleine netzartige Erhebungen darstellen (s. Fig. XVI). Diese Figur ist dem Colon transversum entnommen. Sie zeigt eine Reihe von fransenartigen Appendices epiploicae, die nur einen geringen Abstand voneinander haben. Ich konnte einen pathologischen Fall beobachten, bei dem das grosse Netz linkerseits zusammengeschrumpft und am Colon transversum verkürzt und bedeutend verkleinert war. Am aufsteigenden Colon hatte sich aus den Netzanhängen eine grosse Bauchfellamelle entwickelt, welche rechterseits die Stelle des grossen Netzes vertrat.

Von besonderer Ausbildung zeigten sich das Netz und die Netzanhänge am Dickdarm bei einem Enthaupteten. Der Fettreichtum im Netz sowohl als auch in den Colonanhängen war ungewöhnlich stark. Am Colon transversum und an dem oberen Abschnitt des Rektum waren stark entwickelte Wülste vorhanden, die sich von den mittelstarken Anhängen (s. Fig. XVIII) nur durch ihre Grösse unterschieden und strotzend mit Fett erfüllt waren. Sind die Anhänge cylindrisch oder zapfenförmig, so zeigen sich die an dem Darmrohre festsitzenden Stiele dünn, während dieselben allmählich dicker werden und an den Enden sich in mehrfache kleine Fortsätze teilen. Der dünne Stiel gestattet dem zapfenartigen Gebilde Verschiebungen mit Leichtigkeit auszuführen und sich den anliegenden Dünndarmschlingen

anzupassen. Wären diese Anhänge bis zur Colonwand gleich stark, so würde unzweifelhaft ihre Verschiebbarkeit sehr beeinträchtigt sein.

Ein Querschnitt dieser Anhänge ergibt an der Aussenseite ein glattes Bauchfell, mit einschichtigem Plattenepithel besetzt. Das peritoneale Bindegewebe steht mit der netzartigen Bindesubstanz im Innern eines Anhanges im innigsten Zusammenhang. Je nach dem Fettreichtum des Individuums ist derselbe mehr oder wenig erfüllt mit Gruppen von Fettzellen. Diese letzteren sind zuweilen so stark angehäuft, dass ein Appendix sich ganz fest anfühlt, und hätte derselbe nicht den meist am Darmrohr etwas dünneren Stiel, so würde er nur seiner Elastizität entsprechend beweglich sein.

Die Gefässe und Nerven der netzartigen Anhänge sind, was die ersteren betrifft, ziemlich stark und sogar bei guter Injektion makroskopisch präparierbar. Die Mehrzahl der Anhänge erhält einen arteriellen Gefässzweig, dem eine Vene entspricht. Ihre Verzweigung im Innern eines Anhanges verhält sich beim Erwachsenen ebenso, wie ich es für einen fötalen Anhang abbilden liess. Die Nerven begleiten mehr oder weniger netzartig die Gefässe und nur vereinzelte Primitivfasern zweigen sich von den grösseren Bahnen, gegen die Oberfläche ziehend, ab und diese werden auch ohne Begleitung von Gefässen beobachtet.

Den Netzen bei den Tieren habe ich meine Aufmerksamkeit zugewandt und werde mich nur insofern auf eine spezielle Betrachtung einlassen, als bei dem Omentum majus einiger Tiere bestimmtere Anhaltspunkte gegeben sind, ihre Bedeutung zu beurteilen, als beim Menschen.

Die Netze der Anthropoiden und niederen Affen.

Herr Prof. Rüdinger hatte die Güte, mir vier anthropoide Affen für das Studium der Netze zur Verfügung zu stellen. Sind dieselben infolge anderweitiger Verwertung auch nicht mehr unversehrt, so konnte man die allgemeinen anatomischen Anordnungen, insbesondere die der netzartigen Anhänge, gut studieren. Bei dem Gorilla, dem Schimpanse und dem Orang sind die Netze noch teilweise erhalten und es lässt sich an ihnen erkennen, dass sowohl das ganze Netz wie auch die Bursa omentalis in dem wesentlichsten anatomischen Verhalten von dem Omentum majus des Menschen nicht abweicht. Die Grösse, der feinere Bau, der Fett- und Gefässreichtum der Netze unterscheidet sich kaum nennenswert von den beschriebenen Anordnungen beim Menschen.

Was die Appendices epiploicae bei den Anthropoiden betrifft, so zeigen dieselben einige auffallende Verschiedenheiten, welche jedoch abhängig sein mögen von dem ungleichen Alter der Tiere. Während der

ganz junge Gorilla, der, wie Herr Prof. Rüdinger mir gütigst mitteilte, in der Menagerie Kaufmann kaum angekommen war, zu Grunde ging, ist der Orang ein älteres Tier, was auch das Verhalten der Zähne ergibt. Der Schimpanse steht, wenn auch noch nicht ausgewachsen, doch nicht mehr in der ersten Jugend.

Die Altersunterschiede scheinen denn auch in dem Verhalten der netzartigen Anhänge zum Ausdruck zu kommen. Beim Gorilla zeigen sich am ganzen Dickdarm vom Bauchfell des Darmes überzogene gelbe, fetthaltige Erhebungen, die alle mehr in Form von Falten vorhanden sind, während die langen cylindrischen Fortsätze beim Schimpanse grösser und länger sind und verschiebbare Anhänge derselben. Beim Orang, dem ältesten der drei Anthropoiden, sind die netzartigen Anhänge langgestielt und vollständig ausgebildet und stehen in Zahl und Grösse jenen des erwachsenen Menschen nicht nach.

Die Ursachen für die Entwicklung, die formelle Ausbildung und die physiologische Bedeutung der netzartigen Anhänge am Dickdarm der Anthropoiden müssen demnach dieselben sein wie für den Menschen.

Die Bedeutung des Netzes und der netzartigen Anhänge.

Wenn man bisher die Frage gestellt hat, was für eine Bedeutung dem Netz und den netzartigen Anhängen am Dickdarm zukommt, welche Aufgaben dieselben in der Bauchhöhle zu erfüllen bestimmt sind, so blieb man eine bestimmte Antwort schuldig.

Sollen die Anhänge am Dickdarm und das grosse Netz etwa ähnlich, wie es Bergmann, Leuckart u. a. bei den Wirbellosen angenemmen haben, „ein Depot von Nahrungsvorräten“ sein? Die alten Anatomen sprachen wiederholt die Meinung aus, das grosse fette Netz habe möglicherweise die Bedeutung eines Schutzmittels am Bauche gegen allzugrosse „Wärmeabgabe“. Von rudimentären Gebilden der Anhänge konnte man deshalb wohl nicht sprechen, weil bei sehr vielen Wirbeltieren die Netzanhänge gar nicht vorhanden sind. Dieselben treten erst bei jenen Tieren auf, bei welchen der Dünndarm länger und von komplizierter Anordnung ist.

Beweise für alle diese angeführten Vermutungen sind bis jetzt nicht beigebracht worden. Ich will hervorheben, dass die von Herrn Prof. Rüdinger schon ausgesprochene Annahme, dass das fetthaltige Netz sowohl als die Appendices epiploicae eine rein mechanische Funktion am Darm haben, die grösste Wahrscheinlichkeit für sich hat. Meine eigenen Untersuchungen haben mich veranlasst, der Auffassung Rüdingers beizutreten. Eingehende Betrachtungen sind es, welche mich bestimmt haben, der Deutung der Anhänge am Dickdarm ebenso wie auch der des grossen

Netzes als mechanische Hilfsmittel für Raumerfüllung zwischen Dünndarmschlingen zuzustimmen.

Das grosse Netz und die Netzanhänge am Dickdarm stehen, was ich oben schon angedeutet habe, bezüglich der Annahme, dass dieselben Ausfüllungsmassen für benachbarte Organteile seien, nicht isoliert. Ich habe schon auf die Gelenke mit ihren Zotten und Falten, auf die serösen Fortsätze an der Pleura hingewiesen, welche, wie insbesondere in den Gelenken, nur als Ausfüllungsmaterial auftreten. An dieser Deutung wird, wenn man an das Kniegelenk erinnert, kaum zu zweifeln sein.

Zunächst muss daran erinnert werden, dass der Dickdarm bei dem Menschen und den Anthropoiden und auch bei vielen Säugetieren so angebracht ist, dass er eine Umrahmung des Dünndarmes darstellt. Das sehr verschiebbare grosse Netz grenzt an die Innenfläche der ventralen Bauchwand an und da das Netz bei dem Menschen und bei den Affen relativ nicht so gross ist wie bei den Fleischfressern, so müssen demselben bei der Umrahmung der Dünndarmschlingen Hilfsmittel zur Seite stehen, welche an den genannten Stellen dieselbe Rolle spielen wie das grosse Netz an den ventral gelagerten Darmschlingen. Das relativ grosse, den Dünndarm vollständig umhüllende Netz bei den Carnivoren mag auch die Ursache sein, dass bei diesen die Netzanhänge am Dickdarm vollständig fehlen.

Das Omentum majus bei den Fleischfressern gestattet gar keinen Eintritt von Netzanhängen zwischen die Dünndarmschlingen, weil dasselbe diese allseitig wie ein Mantel umhüllt.

Man könnte auch die Frage aufwerfen, warum der Dünndarm für eine gesicherte Lage im Abdomen die weichen verschiebbaren Umhüllungsmassen nötig habe? Wären das grosse Netz und die Anhänge am Dickdarm nicht vorhanden, so müsste die Beweglichkeit des Dünndarms eine allzu grosse sein. Wer einmal ein Netz beim Menschen in seiner normalen Lage sorgfältig geprüft hat, wird zur Überzeugung gekommen sein, dass dasselbe eine Sicherung der Lage des Dünndarms bis zu einem bestimmten Grade zustande bringt, und wenn man das Netz bei den Carnivoren studiert, so bleibt gar kein Zweifel bestehen, dass dasselbe auch ein das Mesenterium ergänzendes Befestigungsmittel für die Darmschlingen darstellt (s. Fig. XXV). An dem Frostschnitt von der Katze erkennt man die vollständige Umhüllung des ganzen Dünndarmes von seiten des grossen Netzes. Nicht eine einzige Darmschlinge befindet sich ausserhalb des vom Netz gebildeten Mantels.

Bei dem Menschen und den Affen sind die Frostschnitte ebenfalls sehr lehrreich, wenn man die Bedeutung des Netzes und der netzartigen Anhänge beurteilen will. Sowohl an sagittalen als auch an queren Durchschnitten durch das gefrorene normale Abdomen nimmt man wahr, dass

das grosse Netz sowohl als auch die Appendices zwischen den Dünndarmschlingen eingelagert sind. Wo eine Lücke oder eine Spalte auftritt, kann man entweder einen Netzteil oder netzartige Anhänge beobachten, lockern und herausnehmen. Wenn auch beim Menschen und den Affen die anatomischen Beziehungen zwischen dem Netz und den Dünndarmschlingen in mehrfacher Hinsicht abweichen von jenen bei den Carnivoren, so sind im allgemeinen doch ähnliche Anordnungen vorhanden, nur mit dem Unterschiede, dass bei den Fleischfressern der Netzmantel bedeutend grösser ist und vollständiger den Dünndarm umgibt als bei den Affen und den Menschen.

Die Annahme, dass das Netz als ein fetthaltiges Schutzmittel gegen allzugrosse Wärmeabgabe vorhanden sei, kann leicht eine Widerlegung erfahren. Zunächst darf man hervorheben, dass das Fett, selbst bei starker Ablagerung desselben, nicht gleichmässig im Omentum verteilt ist, sondern netzartig, der Verteilung der Gefässe entsprechend, abgelagert ist und so ein Gitter bildet, welches den Zwischenräumen der Dünndarmschlingen entspricht. Die Darmschlingen können daher durch das grosse Netz keinen Schutz gegen Wärmeentziehung erhalten; denn die Dünndarmwände sind durch die fettlosen Stellen des Netzes ventral bedeckt und entbehren somit dieses sogen. Schutzmittels (s. Fig. VII).

Das Netz bezieht ansehnliche Gefässe und Nerven von den Zweigen an der grossen Magenkrümmung, allein sehr bedeutend sind dieselben nicht. Vergleicht man die Netzgefässe mit den Gefässen der Dünndarmwand, so dürfen jene des grossen Netzes als schwache unansehnliche arterielle und venöse Bahnen bezeichnet werden. Wenn die Netzgefässe bei Verletzungen, bei operativen Eingriffen starke Blutungen verursachen, so mag dies wesentlich dadurch bedingt sein, dass die durchschnittenen Zweige sich in dem dünnen gitterartigen Netz nicht zurückziehen können und somit keine spontane Verschliessung erfahren. Ich glaube, die Annahme über die physiologische Bedeutung des Netzes als Schutzmittel gegen die Wärmeentziehung der Eingeweide im Abdomen kann leicht bekämpft und als unhaltbar erwiesen werden.

Der Satz dagegen, dass in dem grossen Netz sowohl als auch in den Appendices epiploicae mechanisch wirkende Ausfüllungsmittel zwischen den Dünndarmschlingen und den Bauchorganen überhaupt vorliegen, erfordert keine mühevolle Beweisführung.

Wenn man eine sorgfältige Untersuchung der Baucheingeweide vornimmt, wobei verschiedene Methoden in Anwendung zu ziehen sind, insbesondere die Frostschnitte bei Erwachsenen, so kann der physiologische Wert des Netzes und der netzartigen Anhänge am Dickdarm als mechanisch wirkende Hilfsmittel gar nicht mehr zweifelhaft erscheinen.

Die Dünndarmschlingen sind im kontrahierten Zustande cylindrisch gestaltete Röhren, welche, wenn sie aneinander liegen, leere Zwischenräume hervorrufen, die durch irgend ein Medium erfüllt sein müssen und in diesem Erfordernis ist der Grund für die Entstehung und das Vorhandensein des grossen Netzes und die Netzanhänge gegeben.

Das kleine Netz kommt in der erwähnten Beziehung gar nicht in Betracht.

Einige Bemerkungen über die Formen der Bauchorgane.

Bei dem Studium der Bauchhöhlen der verschiedenen Wirbeltiere fiel mir ganz besonders auf, dass die in der proximalen Region derselben befindlichen Organe in formeller Hinsicht sich alle eigenartig verhalten. Man kann daher den Gedanken nicht von sich weisen, als seien die Dimensionen und die Formen der Leber, des Magens, der Bauchspeicheldrüse und auch der Milz das Ergebnis der mechanischen Wirkung der genannten Organe aufeinander, welche in dem gegebenen Abdominalraum in gegenseitigem Kontakt stehen und in gegenseitiger Beeinflussung wachsen und sich entfalten. Insbesondere fallen die Wirkungen der Verdauungsdrüsen in Gemeinschaft mit dem Magen sowohl an den verschiedenen Durchschnitten junger menschlicher Embryonen als auch bei Neugeborenen und nicht minder bei Erwachsenen sehr in die Augen.

Wenn man sich in dieser Hinsicht an das Gehirn und an das Auge erinnert, so wird man sagen dürfen, dass das Gehirn seine formelle Umbildung erfährt zu einer Zeit, in der von einer festen Umhüllung noch gar nicht die Rede ist. Für das Gehirn darf man annehmen, dass die formbildende Ursache in ihm selbst sich befindet, und wenn dasselbe seine Ausbildung bis zu einem gewissen Grad erlangt hat und die Umhüllung fest wird, so kann diese keinen wesentlichen Einfluss mehr, vorausgesetzt, dass keine pathologischen Vorgänge vorhanden sind, auf das Hirn ausüben.

In ähnlicher Weise verhält sich auch das Auge. Die formelle Ausbildung des Auges würde bei einer mechanischen Beeinträchtigung desselben seine funktionelle Leistungsfähigkeit nicht erlangen.

Wir müssen daher auch für dieses Sinnesorgan und ebenso für das Gehörorgan die Bedingungen der formellen Ausbildungen in diesen Organen selbst annehmen. Die Augenhöhle passt sich dem Bulbus ebenso an wie die Schädelkapsel dem Gehirn.

Anders liegt wohl die Sache, wenn wir die Organe der Bauchhöhle ins Auge fassen, und ich will in dieser Hinsicht auf einige Tatsachen hinweisen.

Die Form der Leber.

Die Grösse und das Gewicht der Leber, der Bauchspeicheldrüse etc. müssen in einem bestimmten Proportionsverhältnis zum ganzen Körper stehen. Allein gleichgültig ist es für die Leber, ob sie rechts in der Bauchhöhle, ob dieselbe symmetrisch oder asymmetrisch angebracht ist, wie dies bei vielen Tieren tatsächlich der Fall ist. Wir finden die Leber einfach oder doppelt und dabei fast symmetrisch und auch so, dass eine grössere Hälfte links und die kleinere rechts gelagert ist, z. B. bei Rana americana und Bufo vulgaris. Wenn man bei den Wirbeltieren die Leber auf ihre Form untersucht, so fällt ihre hochgradige Verschiedenheit besonders auf. Bei cylindrisch geformten Tieren, beispielsweise bei Anguis fragilis, den Nattern und den Schlangen, hat die Leber einen sehr langen cranio-caudalen Durchmesser, während alle übrigen Dimensionen gering sind. Ist der Rumpf kurz und die Leibeshöhle breit, so entwickelt sich die Leber in frontaler Richtung; ihr querer Durchmesser überwiegt alle anderen. Dies zeigt sich klar bei den Cheloniern. Als Beispiele habe ich die Abbildungen von Anguis fragilis und Testudo graeca (Fig. XXIII u. XXIV) beigegeben, welche das Angegebene im allgemeinen bestätigen.

Ich wollte im Rahmen vorliegender Arbeit nur bei wenigen Beispielen verweilen, denn für eine eingehende Erörterung dieses Problems müssten ausgedehnte Untersuchungen durchgeführt werden.

Die Leber hat sich in der Richtung vergrössert, in welcher der Raum für sie gegeben ist. Sie drängt sich bei ihrer Entwicklung so zwischen die Organe, dass sie jede Lücke, welche zwischen denselben vorhanden ist, ausfüllt, und sobald ein Nachbarorgan einen grossen Widerstand zeigt, so umlagert sie dasselbe. Mehr formelle Selbständigkeit zeigen schon in frühen Entwicklungsstadien die Nebennieren, Milz, Nieren und Genitaldrüsen, welche von der Leber begrenzt werden und daher Impressionen an ihr hervorrufen. Nur wenn die Leber an ein benachbartes Organ angrenzt, welches seiner Natur nach einen geringeren Widerstand, als sie selbst hat, darbietet, wie z. B. der Magen, insbesondere in seiner fötalen Periode, kann sie auch diesen beeinflussen.

His hat schon vor Jahren auf die grosse Kompressibilität der Leber hingewiesen. Man ist berechtigt anzunehmen, dass die Leber mehr als irgend ein anderes drüsiges Organ in der Bauchhöhle ihre äussere Form von ihren Nachbarorganen erhält. Wie schon bekannt, breitet sich die Leber in ihrer verhältnismässig frühzeitigen Entwicklung dorthin aus, wo der geringste Widerstand für sie vorhanden ist. An einer Leber aus frühen Entwicklungsstadien zeigen sich in sehr auffallender Weise Vorsprünge und Kanten oder auch Eindrücke und abgestumpfte Ränder, hervorgerufen durch benachbarte Organe, die beim Erwachsenen sich wieder

verändert haben. Man betrachte nur die Fig. III und IV, an denen sich das oben Gesagte bestätigt findet. Gut lassen sich die Beziehungen der Leber zu den sie begrenzenden Organen sowohl an den fötalen Horizontal- und den Sagittalschnitten übersehen (Fig. V und VI).

Die Leber beim zweieinhalbmonatlichen Fötus (s. Fig. VI), in der Konkavität des Zwerchfells liegend, erhält zunächst von der Nebenniere, welche dorsalwärts an dieselbe angrenzt, einen Eindruck (Impressio suprarenalis), indem die vordere konvexe Fläche derselben erhalten bleibt. Dann reiht sich tiefer abwärts die Niere an, welche jedoch dorsalabwärts oben und hinten an die Nebenniere angrenzt und erst an dem unteren Abschnitt der Glandula suprarenalis vorn frei wird und einen Bauchfellüberzug erhält. Die Impressio renalis an der Leber ist hier, wie beim Erwachsenen, ein genauer Abdruck der Niere, soweit dieselbe nicht von der grossen Nebenniere oben und vorn eingenommen wird. In dem erwähnten Entwicklungsstadium legt sich die Leber unterhalb der Niere auch an die Genitaldrüse (Hode und Nebenhode) so an, dass beide ebenfalls mit der Leber in Kontakt treten und an ihr Eindrücke hervorrufen. Die Differenzierung ist an der Genitaldrüse, welche sich an das Bauchfell anlagert, schon so weit erfolgt, dass man, meiner Anschauung nach, von dem Hoden und Nebenhoden sprechen darf. Man muss, so lange der Hode in dieser Lage sich befindet, wie es die Abbildung (Fig. VI) zeigt, auch eine Impressio testis an der Leber annehmen.

Der Magen wurde bezüglich seiner formellen Umbildung am eingehendsten von His untersucht. Über die Form und Lageveränderung des Magens äussert sich His sowohl in seinen Briefen über unsere Körperform als auch in der grundlegenden „Anatomie menschlicher Embryonen“, dass sich das Eingeweiderohr, noch ehe dasselbe sich von der Nabelblase abgeschnürt hat, abwechselnd mit seiner Achse nach links und nach rechts von der Medianebene abbiegt. „An der Senkung des Magens, sagt His, nimmt das Pylorusende geringeren Anteil als der Fundus, mit Bezug auf letzteren erfährt es daher eine relative Hebung und dabei verschiebt es sich gleichzeitig nach rechts herüber. Zwei Einknickungen, die hiebei das Rohr erfährt, sind die Bedingungen der Antra pylorica.“

Diese Änderungen, die der Magen während seiner Ausbildung erfährt, sind, meiner Anschauung nach, mehr von Wachstumsdifferenzen seiner Wände und Curvaturen abhängig, die durch mechanische Beeinflussung von aussen her zustande kommen mögen. In dieser Hinsicht sind die Zeichnungen von His Fig. 10—14 in dem Text, Seite 24 des 3. Heftes sehr interessant. Die Fig. 13 und 14 zeigen die kleine Magenkrümmung in der Weise, wie der Lobus Spigelii geformt ist, so dass man dieselbe als das Ergebnis der Wirkung dieses Lappens betrachten kann.

Was dieses Organ anlangt, so muss vor allem darauf hingewiesen werden, dass dasselbe an unserem Präparate sich in die quere Stellung begeben hat. Die kleine Krümmung ist ganz nach rechts und oben und die grosse Curvatur nach links und unten gerichtet. Die anfänglich cylindrische Gestalt des Magens hat eine von vorn nach hinten abgeplattete erlangt. Der beim Fötus nicht funktionierende weiche und nachgiebige Magen wird unzweifelhaft von der Leber so umfasst, dass vorn und links ein Halbring entsteht, der durch den Lobus Spigelii ergänzt wird. An diesen Halbring reiht sich rückwärts die Milz, welche, an dem verlängerten Mesogastrium hängend, an den Fundus des Magens und hinten an die Nebenniere angrenzt.

Bei Oberflächenansichten am Fötus erkennt man, wie auch an Schnitten von Embryonen, dass der Lobus Spigelii eine ganz besondere Rolle spielt.

Man spricht sehr nachdrücklich von der Drehung des Magens. Das anfänglich in dorsalventraler Richtung stehende Mesogastrium verlängert sich, weil die dorsal gerichtete grosse Curvatur des Magens nach links rückt; und dieser veränderten Stellung der grossen Magenkrümmung gemäss muss sich das Mesogastrium entsprechend verlängern und in frontale Richtung begeben (s. Fig. III und IV). Der Magen macht seine Drehungen und erfährt gleichzeitig eine Änderung in Form und Lage. Der menschliche Magen dreht sich in einer bestimmten Richtung, allein diese Drehung ist kein aktiver Vorgang des Magens, sondern der Magen erleidet durch äussere Einflüsse eine Änderung seiner Form und Stellung.

Der fötale Magen ist noch relativ klein und noch kompressibler als die Leber, von welcher er in jener Entwicklungsperiode von der Ventralseite her umfasst wird. Die Leber erfüllt den grössten Teil der Bauchhöhle und macht sich selbst an den äusserlichen Dimensionen der Ober- und Mittelbauchregion bemerkbar.

Bei der Beantwortung der Frage, warum der beim Menschen anfänglich cylindrisch geformte Magen aus seiner ursprünglichen Stellung in eine schiefe übergeht, hat man, wie ich vermute, die Hauptursachen der Lage- und Formveränderung desselben ganz ausser acht gelassen. Bei einer ganzen Reihe niederer Wirbeltiere behält der Magen die anfänglich gegebene cylindrische Form das ganze Leben hindurch bei, wenigstens bei allen jenen Tieren, welche einen einfachen Magen haben. Man vergegenwärtige sich, dass der Magen bei dem Menschen an zwei Punkten fixiert ist: proximal zwischen den Schenkeln des Lendenteils des Zwerchfells und distal in der Medianebene auch am Zwerchfell. Diese beiden Stellen sind schon frühzeitig feste Punkte, und wenn das Grössenwachstum des Magens beginnt, so wachsen die fixierten Partien nicht in gleichem Verhältnis mit. Der ganze Magen erfährt eine Krümmung wohl wesentlich deshalb, weil beim Menschen in der kleinen Curvatur der Lobus Spigelii

der Leber so eingelagert ist, dass der Magen sich nach dieser rechten oberen Gegend hin nicht erweitern kann. Wenn man bei Fötus aus verschiedenen Altersperioden die Leber teilweise abträgt, um den Lobus Spigelii sichtbar zu machen, so erkennt man die Einlagerung desselben durch das kleine Netz hindurch und man sieht, dass der Lobus Spigelii an der kleinen Magenkrümmung einen Widerstand bilden muss (s. Fig. VIII, IX und X).

An den Horizontalschnitten des menschlichen Embryos nimmt man ebenfalls wahr, dass innerhalb des Saccus epiploicus der Lobus Spigelii die kleine Magenkrümmung dicht belegt.

Man könnte einwenden, dass wenn der Spiegelsche Lappen ein so grosses Hindernis für das Wachstum des Magens an der kleinen Curvatur wäre, so müsste auch der ganze linke Leberlappen, der ventral den Magen umgibt, und rückwärts Nebenniere und Niere mechanische Hindernisse darstellen können, welche das Wachstum des Magens an seinen Flächen und an der grossen Curvatur zu beeinträchtigen imstande seien. Wenn man aber hervorhebt, dass der dünne linke Leberlappen einen viel geringeren Widerstand für das Wachstum des Magens abgibt als jener grosse Abschnitt der Leber, der den ganzen rechten Bauchraum erfüllt, so wird jedermann zugeben, dass der Lobus Spigelii, welcher nur ein Teil des rechten Leberlappens ist, dem Magen einen viel bedeutenderen Widerstand für sein Wachstum entgegensetzt, als dies der linke Leberlappen an der vorderen Fläche und der grossen Krümmung desselben zu leisten vermag.

Warum sollte der Magen nicht gleichmässig wachsen und sich nicht gleichmässig ausdehnen? Die Ursache für seine ungleiche Ausdehnung, d. h. seine Wachstumsbeschränkung an der kleinen Krümmung und die erleichterte Ausdehnung an der grossen Krümmung, kann ich nur in dem Einfluss sehen, den die Umgebung auf den Magen in ungleicher Weise ausübt. Die wesentlichste Ursache für die Form und die mehr linkseitige Lage des Magens ist die Leber.

Ich würde mich freuen, wenn diese Anregung weitere Prüfungen veranlassen würde und meine Anschauung Bestätigung fände. Meine Untersuchungen in dieser angedeuteten Richtung sind nicht vielseitig genug, um eine bestimmte, tiefere Beweisführung zu ermöglichen.

Das Pankreas geht ebenso, wie die Leber, aus dem inneren Keimblatt des Darmabschnittes, welcher sich zum Zwölffingerdarm differenziert, hervor. Diese Drüse stellt ein langgestrecktes Gebilde, welches anfänglich in dem Mesogastrium, später in dem retromesenterialen Gebiet, nur mit seiner vorderen Fläche an das Bauchfell angrenzend, gelagert ist. Milz und Pankreas stehen, während sie sich ausbilden, stets derart miteinander in Kontakt, dass die erstere zwischen den beiden Blättern des Mesogastrium an der Cauda des letzteren nach dem Fundus resp. der grossen Krümmung

des Magens vorauseilt und hier beim Fötus an den linken Leberlappen angrenzt.

Für die beim Menschen relativ grosse Bauchspeicheldrüse darf man annehmen, dass sie hinter dem Magen die langgestreckte Form erhält, um denselben und andere Organe nicht zu beeinträchtigen. Wäre das Pankreas etwa in der Form der Ohrspeicheldrüse in dem oberen Bauchraum angebracht, so würden Magen und Leber eine Raumbeschränkung erfahren, welche, insbesondere für den sich ausdehnenden Magen, von Nachteil sein könnte.

Das gleiche darf man auch für die Milz annehmen. Mag dieselbe bei Tieren dünn, platt, zungenartig oder keilförmig geformt sein, so könnte sie kaum eine günstigere Situation erhalten als an dem Fundus des Magens, dem sie sich bei seinen Lageveränderungen stets anschmiegt. Die Gefässe der Milz, welche in die Bauchspeicheldrüse eingebettet sind, haben sich den Erweiterungen und Verengerungen des Magens derart angepasst, dass sie starke Schlängelungen zeigen, wodurch sie ohne Beeinträchtigungen des Blutstromes in ihnen eine Lageveränderung der Milz, die stets dem Magen folgt, gestatten.

Beschreibung der Figuren.

Figur I. Horizontalschnitt durch den Bauch eines fünfwöchentlichen Embryo. 1. Leber 2. Magen, 3. Mesogastrium, 4. Ligamentum hepato-gastrium, 5. Aorta.

Figur II. Horizontalschnitt durch den Bauch desselben Embryo; der Schnitt ist etwas mehr distalwärts geführt als bei Fig. I. Es gelten für diese Figur die Bezeichnungen von Fig. I. 6. Foramen Winslowi.

Figur III. Horizontalschnitt durch den Bauch eines neunwöchentlichen Embryo. 1. Leber, 2. Milz, 3. Nebenniere, 4. Magen, 5. Aorta, 6. Lobus Spigelii, 7. Ligamentum suspensorium hepatis, 8. Mesogastrium, 9. Ligamentum hepato-gastrium, 10. Zwerchfell.

Figur IV. Horizontalschnitt durch den Bauch desselben Embryo. Es gelten die Bezeichnungen von Fig. III.

Figur V. Sagittalschnitt durch einen zehnwöchentlichen Embryo. Zwölfmal vergrössert. 1. Leber, 2. Nebenniere, 3. Niere, 4. Hoden, 5. Magen, 6. Mesogastrium, 7. Pankreas, 8. Bursa omentalis, 9. Omentum majus, 10. Colon transversum, 11. Mesocolon transversum, 12. Rektum.

Figur VI. Sagittalschnitt durch denselben Embryo. Zwölfmal vergrössert. 1. Leber, 2. Nebenniere, 3. Niere, 4. Hoden, 5. Nebenhoden, 6. Magen, 7. Mesogastrium, 8. Pankreas, 9. Bursa omentalis, 10. Omentum majus.

Figur VII. Eröffneter Bauch eines mittelgrossen Hundes. 1. Leber, 2. Milz, 3. Omentum majus, das sich überall in die Lücken zwischen den Dünndarmschlingen einlegt, 4. Dünndarmschlinge, 5. Gallenblase.

Figur VIII. Fötus aus dem fünften Monat. Die Bauchhöhle ist eröffnet und die vordere Bauchwand entfernt. Die linke Leberhälfte ist abgetragen. 1. Leber, 2. Milz, 3. Lobus Spigelii der Leber vom Omentum minus bedeckt, 4. Magen, 5. Omentum majus, 6. Colon descendens und Flexura sigmoidea, 7. Dünndarmschlingen zur Seite gedrängt.

Figur IX. Fötus von demselben Alter wie der vorige. Die vordere Bauchwand ist entfernt; die linke Leberhälfte ist abgetragen. Es gelten die Bezeichnungen von Fig. VIII. Das Omentum majus ist vom Foramen Winslowi aus aufgeblasen.

Figur X. Fötus aus dem Ende des sechsten Schwangerschaftsmonates. Die linke Wand der Bauchhöhle ist entfernt. Es gelten die Bezeichnungen der Fig. VIII. 8. Ligamentum suspensorium hepatis.

Figur XI. Mikroskopisches Präparat von dem Netz eines Neugeborenen.

Figur XII. Desgleichen vom Erwachsenen.

Figur XIII. Präparat vom Netz der Katze.

Figur XIV. Ein Stück des Colons mit Appendices epiploicae von einem Fötus aus dem siebenten Schwangerschaftsmonat.

Figur XV. Ein Stück des Colons mit Appendices epiploicae von einem Fötus vom Ende des siebenten Schwangerschaftsmonates.

Figur XVI. Ein Stück des Colons mit Appendices epiploicae von einem Neugeborenen.

Figur XVII. Mitteldarm von Coluber natrix mit dem „goldgelben Fettkörper".

Figur XVIII. Vordere Wand des Colon transversum mit Appendices epiploicae vom Erwachsenen.

Figur XIX. In der Entwicklung begriffener Appendix epiploicus. 1. Stiel, 2. Gefässe (Arterie und Vene).

Figur XX. In der Entwicklung begriffener Appendix epiploicus. 1. Stiel, 2. Gefässe (Arterie und Vene).

Figur XXI. Ein Stück der vorderen Colonwand mit einem lamellenartig und einem stielartig aufsitzenden Appendix epiploicus. 1. Fettablagerung, 2. in der Entwicklung begriffene Lymphdrüse, 3. Colonwand.

Figur XXII. Appendix epiploicus. 1. Fettablagerung, 2. Gefässe (Arterie und Vene).

Figur XXIII. Anguis fragilis; die Bauchhöhle ist eröffnet. 1. Leber, 2. linke Lunge, 3. Mitteldarm, 4. Enddarm.

Figur XXIV. Testudo graeca. Die vordere Bauchwand ist abgetragen. 1. Leber, 2. Magen, 3. Mitteldarm, 4. Enddarm.

Figur XXV. Frostschnitt durch den Bauch der Katze. 1. Dünndarmschlinge, 2. Omentum majus mit reichlicher Fettablagerung.

Fig. I.



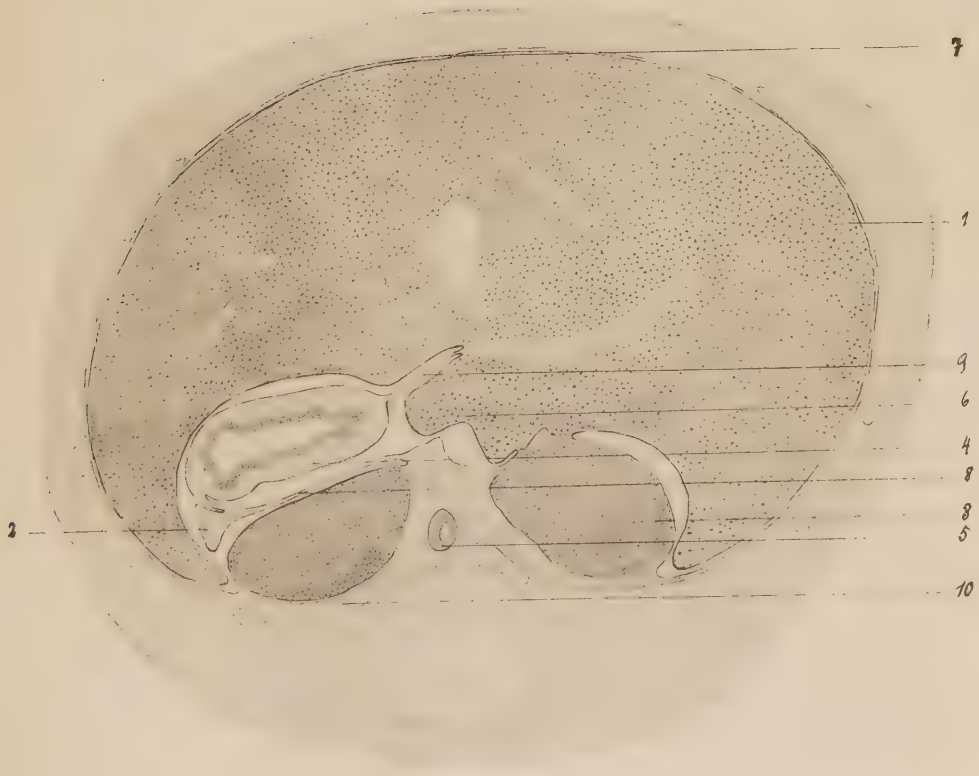

Fig. III.

Fig. II.

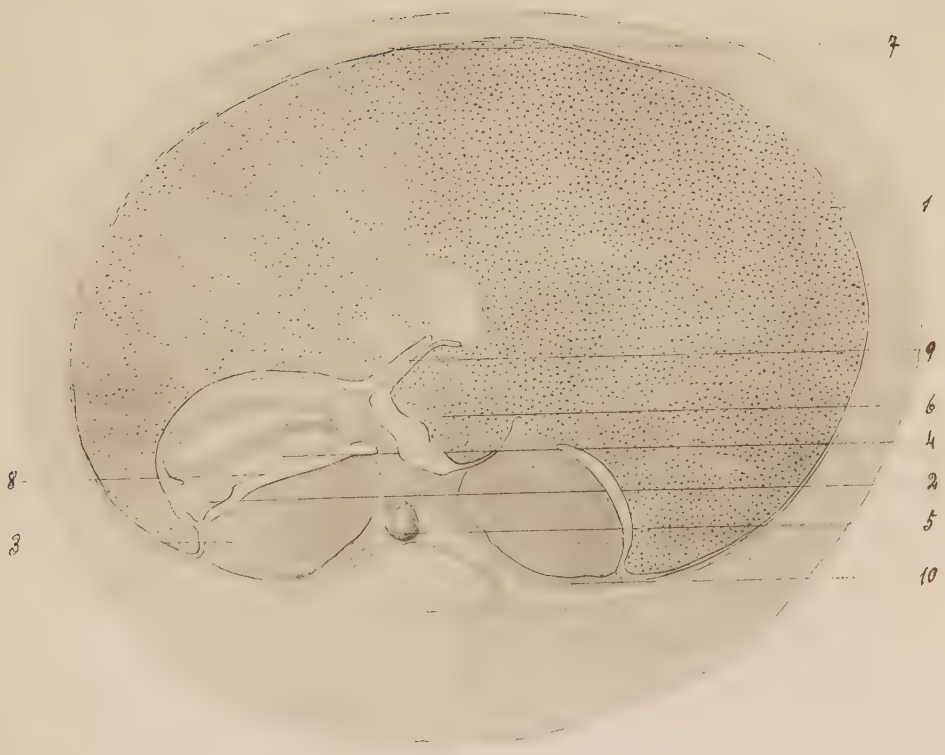

Fig. IV.

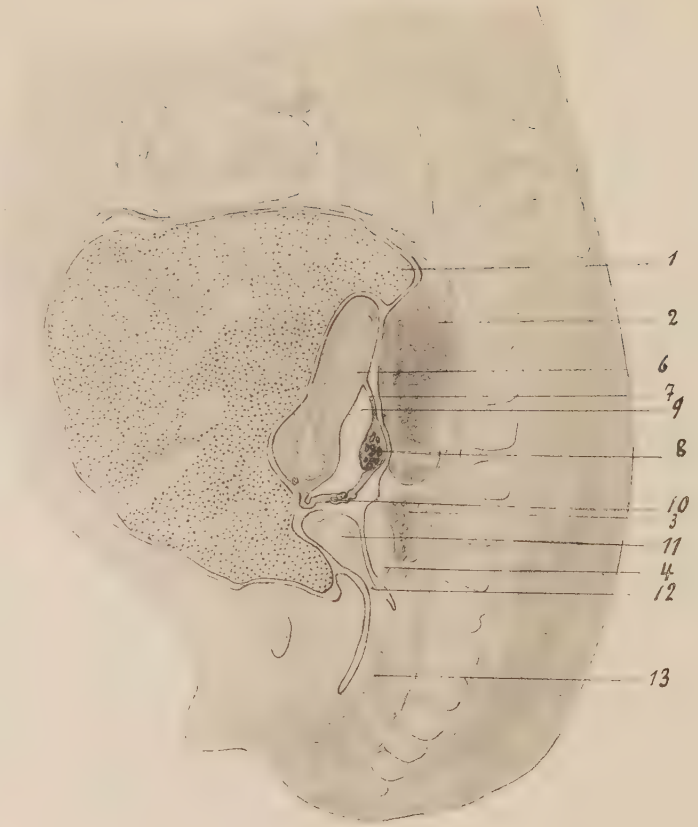

Fig. V.

Fig. VI.

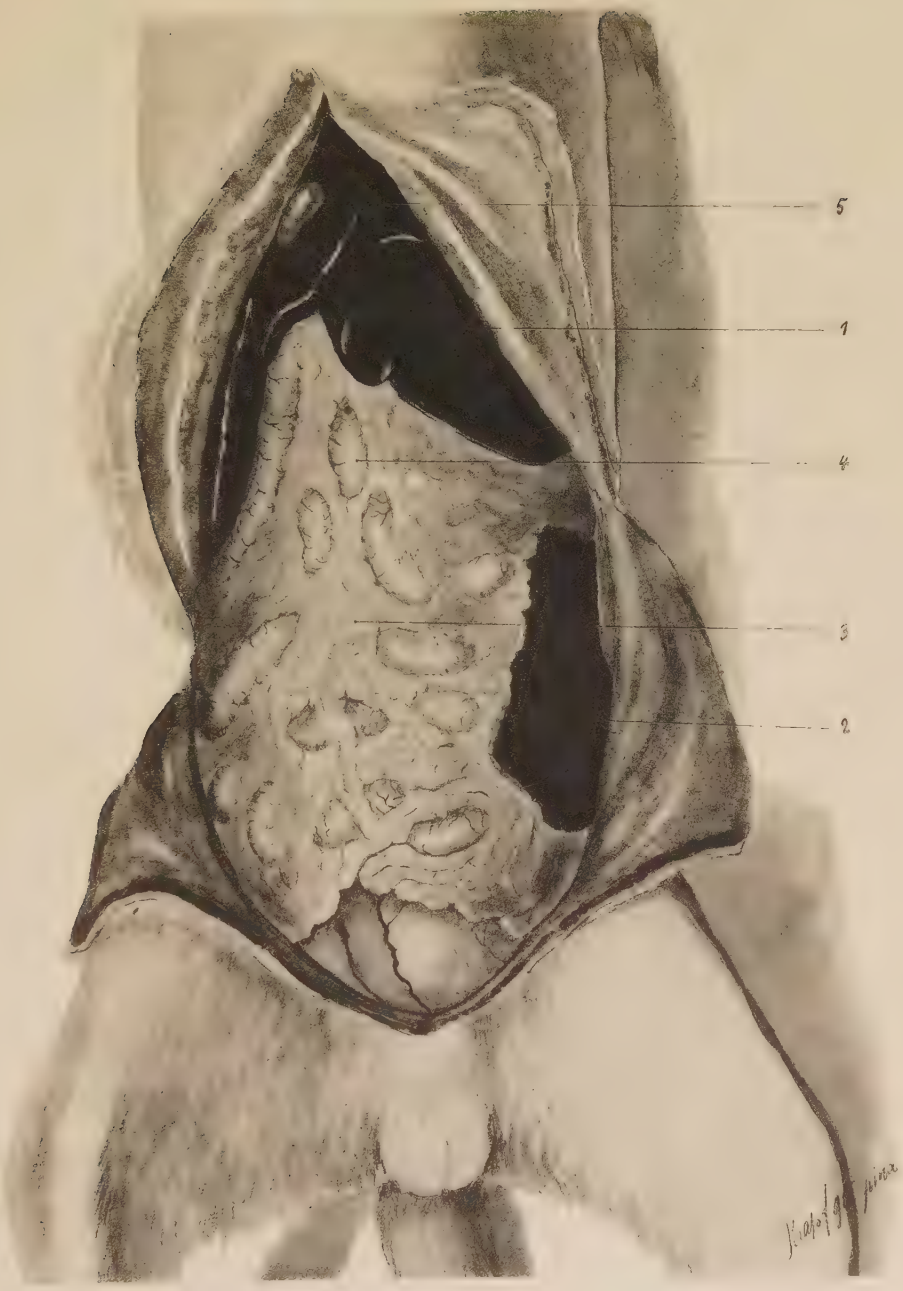

Fig. VII.

Fig. VIII.

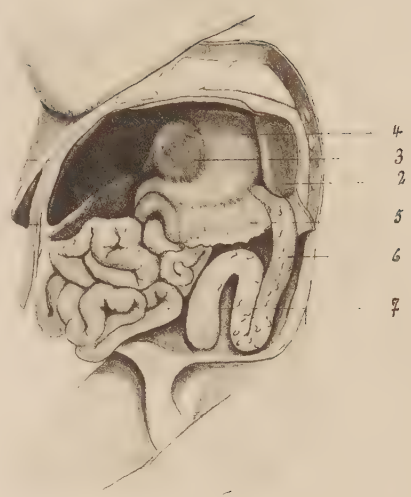

Fig. X.

Fig. IX.

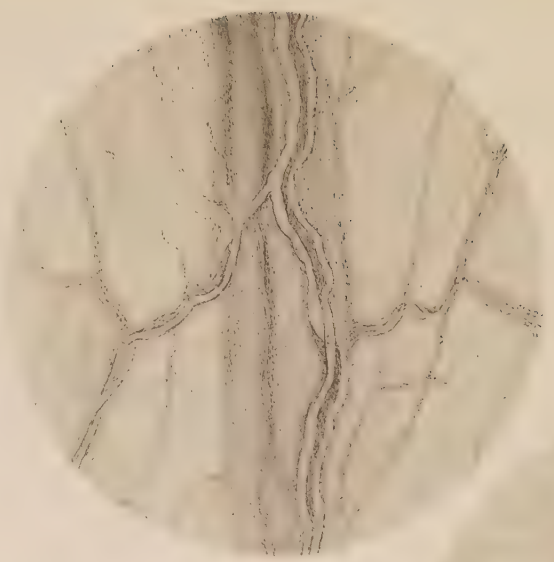

Fig. XI.



Fig. XIII.

Fig. XII.

Fig. XIV.

Fig. XV.

Fig. XVI.



Fig. XVII.



Fig. XVIII.

Fig. XIX.

Fig. XX.



Fig. XXI.



Fig. XXII.

Fig. XXIII.

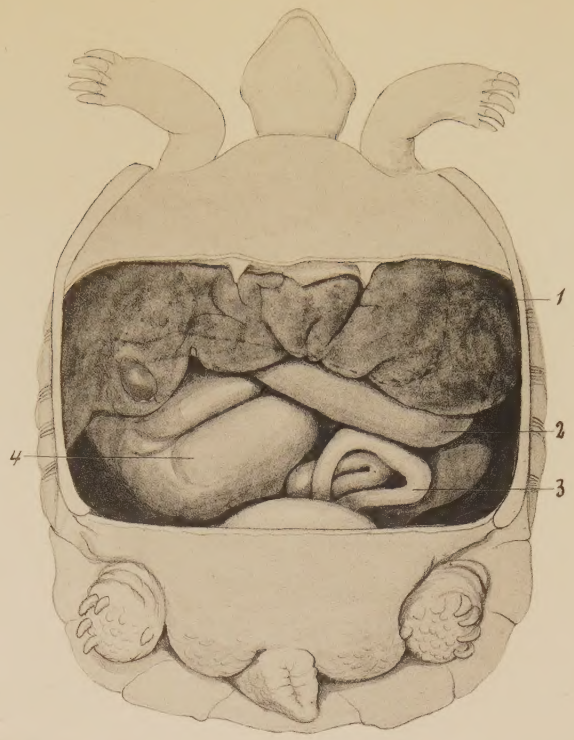

Fig. XXIV.

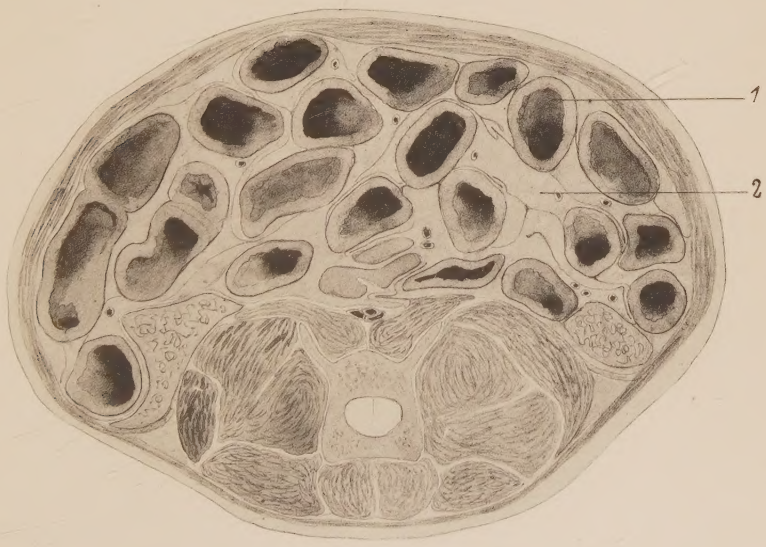

Fig. XXV.